Russi, Russi

Lane Medical Library

Die

Umschnürung des Nervus opticus

und

deren Folgen für's Auge.

Inaugural-Dissertation

zur Erlangung der Doctorwürde der medizinischen Facultät zu Bern

vorgelegt von

Adalbert Russi, Arzt

aus Solothurn.

Von der Facultät zum Druck genehmigt auf Antrag von Herrn Professor Dr. Pflüger.

Bern, den 3. März 1880.

Langhans, Dekan.

BERN.
Buchdruckerei Lang & Comp.
1880.

Die

Umschnürung des Nervus opticus

und

deren Folgen für's Auge.

Inaugural-Dissertation

zur Erlangung der Doctorwürde der medizinischen Facultät zu Bern

vorgelegt von

Adalbert Russi, Arzt

aus Solothurn.

Von der Facultät zum Druck genehmigt auf Antrag von Herrn Professor Dr. Pflüger.

Bern, den 3. März 1880.

Langhans, Dekan.

BERN.
Buchdruckerei Lang & Comp.
1880.

Digitized by the Internet Archive
in 2026

https://archive.org/details/IA40153505_0148

Seinem hochverehrten Lehrer

Herrn Professor Dr. Pflüger

aus Dankbarkeit

gewidmet

vom

Verfasser.

Einleitung.

Zu nachfolgenden Untersuchungen wurde ich angeregt durch die neuen experimentell-physiologischen Studien über die Flüssigkeitsströmungen im Auge, namentlich durch die letzte Arbeit von Knies: «Ueber die Ernährung des Auges und die Abflusswege der intraoculären Flüssigkeit».*

Wir müssen im normalen Auge zwei grosse Flüssigkeitsströmungen annehmen, die in entgegengesetzter Richtung das Auge verlassen. Der eine Strom bewegt sich im Innern des Auges von hinten nach vorn, vom Glaskörper nach der Cornea, der andere dagegen mehr in den äussern Schichten des Bulbus, resp. in der Sclera und zwar in der Richtung von vorn nach hinten, d. h. in der Richtung der Scleralspalträume nach dem Sehnerven hin. Die Flüssigkeitsmenge für beide Ströme wird grösstentheils von der Choriocapillaris des Uvealtractus geliefert. Während ein Theil dieser Flüssigkeit direkt nach aussen in den Suprachorioidealraum gelangt, von wo aus sie zum Theil direkt nach dem Sehnervenscheidenraum abfliesst, zum Theil durch die Sclera nach aussen

* S. Archiv für Augen- und Ohrenheilkunde von Prof. Knapp, Moos und Mauthner, VII. Band, 2. Abth. Wiesbaden, 1878.

in die Tenon'sche Kapsel filtrirt, wobei natürlich auch die in die Sehnervenscheide sich eröffnenden Scleralspalträume von Bedeutung, gelangt der andere, bei weitem grösste Theil der von der Chorio-capillaris secernirten Flüssigkeit durch die Netzhaut in den Glaskörper, um von hier aus einerseits durch die Zonula zinii, anderseits durch die Linse hindurch in die hintere und nachher in die vordere Kammer abzufliessen. — Natürlich kommt für das Kammerwasser auch noch das von der Iris secernirte Flüssigkeitsquantum in Betracht. — Der grösste Theil des Kammerwassers nun nimmt seinen Abfluss durch die Maschen des Fontana'schen Raumes nach der Tenon'schen Kapsel und dem subconjunctivalen Bindegewebe. Von der im Fontana'schen Raume austretenden Flüssigkeit gelangt nach Knies ein Theil nicht nach dem Tenon'schen Raum, sondern auf Umwegen, den Spalträumen der Sclera folgend, in den Sehnervenscheidenraum, wodurch nun eine, wenn auch nicht sehr bedeutende Communication der beiden in entgegengesetzter Richtung das Auge durchsetzenden Flüssigkeitsströmungen hergestellt wird.

Die Kenntniss dieser physiologischen Verhältnisse für die Abflusswege der intraoçulären Flüssigkeit ist nun für gewisse pathologische Verhältnisse des Auges und zwar speziell für das Glaucom von grösster Wichtigkeit. Wir wissen bereits, dass in einer grossen Zahl von Fällen, wo Glaucom aufgetreten, die Ursache hierfür in einem Verschluss des Fontana'schen Raumes bestand. Es lässt sich in solchen Fällen, wo dieser Raum aus irgend einem Grunde undurchgängig, das Auftreten von Drucksteigerung im Auge mit secundärer Excavation der Sehnervenpapille sehr leicht erklären, indem durch diese Undurchgängigkeit der Austritt der Flüssigkeit aus dem Innern des Auges nach dem Tenon'schen Raume und subconjunctivalen Bindegewebe zur Unmöglichkeit wird. Auf die-

selbe Weise würden sich auch jene Fälle von Glaucom erklären lassen, bei denen zwar der vordere Abflussweg (der Fontana'sche Raum) offen, jedoch das Pupillargebiet grösstentheils oder vollständig verschlossen. —

Wir haben somit laut Experiment zwei Hauptabflusswege für die intraoculäre Flüssigkeit. Durch die klinische Erfahrung, namentlich durch die Arbeit von Dr. Adolph Weber in Darmstadt über «Die Ursache des Glaucoms»* wissen wir, dass ein Verschluss der vordern Abflusswege durch den Fontana'schen Raum bei normaler Secretion im Innern des Auges Drucksteigerung zur Folge hat. Es liegt demnach der Gedanke nahe, dass ganz in analoger Weise ein Verschluss der hintern Abflusswege durch pathologische Veränderungen in der Nähe der Eintrittsstelle des Sehnerven, die den Abfluss der intraoculären Flüssigkeit durch den Sehnervenscheidenraum vollständig oder grösstentheils verhindern, glaucomatöse Zustände herbeiführen müsse. — Denselben Analogieschluss hat, wie es aus der Discussion, die sich an den in der Versammlung der Ophthalmologen zu Heidelberg im Jahre 1877 gehaltenen Vortrag von Pagenstecher «über Glaucom» anschloss, hervorgeht, Dr. Stilling in Cassel gezogen, welcher geradezu ein Glaucoma posticum von einem Glaucoma anticum unterscheiden zu müssen glaubte, gestützt auf Versuche am Kaninchenauge. Stilling theilte damals der Versammlung mit, dass es ihm gelungen, am Kaninchenauge zu finden, dass wenn man den Sehnerven mit möglichster Schonung der andern Theile recht fest zusammenschnürt, man in 5—10 Tagen collossale Drucksteigerung erhält, die Cornea sei total unempfindlich, das

* S. Albrecht von Græfe's Archiv für Ophthalmologie, XXIII. Jahrg., 1. Abth. Berlin, 1877.

Auge steinhart und der Glaskörper, namentlich der hintere Theil, vollständig verflüssigt.*

Da nun Stilling über die seiner Zeit an Kaninchen angestellten Versuche einer Ligatur des Opticus mit Ausnahme jener mündlichen Bemerkung im Laufe der damaligen Discussion nichts Näheres veröffentlichte und ausserdem auch von keiner andern Seite hierüber Controllversuche angestellt worden, beschloss ich die Umschnürung des Sehnerven ebenfalls zu versuchen und zwar einerseits, um mich von der Möglichkeit des Auftretens von Glaucom durch Behinderung des Austrittes der intraoculären Flüssigkeit durch den Sehnervenscheidenraum, was mir namentlich durch die Untersuchungen Knies theoretisch höchst wahrscheinlich, auch durch das Experiment zu überzeugen, anderseits auch, um die damals von Stilling mündlich erwähnte Thatsache, dass durch feste Umschnürung des Nervus opticus einige Zeit nach der Operation bedeutende Drucksteigerung auftrete, auf ihre Richtigkeit zu prüfen.

Es ist demnach Zweck nachstehender experimentellen Untersuchungen zu prüfen, in wie weit ein Verschluss der hintern physiologisch festgestellten Abflusswege von Bedeutung für die Pathologie des Glaucoms, ferner festzustellen, welche Veränderungen durch eine feste Ligatur des Opticus am Auge hervorgerufen werden. Die Versuche wurden ausschliesslich an Kaninchen angestellt und die ophthalmoskopischen Veränderungen mittelst farbiger Stifte im aufrechten Bilde (Ophthalmoskop von Landolt) in vielen Fällen (29 Bilder) gezeichnet.

---

* S. Bericht über die X. Versammlung der ophthalmolog. Gesellschaft. Heidelberg, 1877.

Herrn Prof. Dr. Pflüger, auf dessen Veranlassung vorliegende experimentelle Untersuchungen unternommen wurden, sage ich hiermit meinen wärmsten Dank für die zuvorkommende Bereitwilligkeit, mit der er meine Versuche beständig controllirte und für seine freundlichen Rathschläge, die er mir hat zu Theil werden lassen.

Im Februar 1880.

Der Verfasser.

Die verschiedenen Arten der Operation.

Um zum Sehnerven zu gelangen, kann man natürlich auf verschiedene Weise vorgehen: entweder dringt man an der Aussen- oder Innenseite des Bulbus dem Rectus externus oder internus entlang vor, ganz analog dem Vorgehen bei der Opticociliar-Neurotomie beim Menschen, oder ganz in derselben Weise unter dem Rectus superior oder aber man legt sich den Sehnerven bloss, indem man mit Schonung der Conjunctiva von der Stirne her durch Herunterklappen des obern Lides nach hinten geht. Jede dieser drei Operationen wurde zu wiederholten Malen versucht und dabei gefunden, dass nur die beiden letzten Methoden zu empfehlen, das Eingehen an der Aussenseite oder Innenseite des Bulbus dagegen nicht zulässig wegen des anatomischen Verlaufes des N. opticus beim Kaninchen, der auf der Rückseite des Bulbus viel höher oben in die Sclera eindringt als beim menschlichen Auge. Daher auch das leichtere Beikommen von oben her.

a) Operation von der Stirne her ohne Verletzung der Conjunctiva.

Nachdem die Haut über dem obern Augenhöhlenrande des zu operirenden Auges von den Haaren befreit, gehörig mit Seife gereinigt

und mit 5 % Carbolsäure desinficirt, macht man etwa ein Finger breit oberhalb der Margo supraorbitalis und parallel mit letzterer einen entsprechend langen Hautschnitt, präparirt hierauf das knorpelige Ende des Orbitaldaches mit dem Ligamentum tarsi superior vom Knochen los, bei welcher Gelegenheit man behufs besserer Anschauung auch noch ein Stück des knöchernen Daches reseciren kann. Der nunmehr frei zu Tage liegende N. supraorbitalis wird durchschnitten, da er in der Folge für die Operation nur hinderlich sein würde. Man fasst alsdann die Sehne des Rectus sup. mit einer Pincette und zieht das Auge nach unten und gleichzeitig etwas nasal- oder temporalwärts; mit der stumpfen geschlossenen Scheere geht man zwischen Bulbus und Orbitaldach vorsichtig nach hinten und legt sich auf diesem Wege die Sclera mit der Tenon'schen Kapsel frei, worauf man nunmehr die mit einem dunkelblauen Ring* versehene Eintrittsstelle des Sehnerven, sowie den Sehnerven selbst ein kleines Stück weit klar sehen kann. Man führt nun vorsichtig einen ziemlich stark gekrümmten Schielhaken hart am Sehnerven, in der Nähe der Eintrittsstelle in die Sclera, ohne irgend welche Gewalt herum, wobei man sehr darauf Acht geben muss, dass nicht grössere Venen oder Arterien mitgefasst und später umschnürt werden, indem nämlich in unmittelbarer Nähe und parallel mit dem Nervus opticus die Arteriae et Venae ciliares verlaufen, durch deren Umschnürung die Blutcirculation des Uvealtractus in ganz erheblichem Masse gestört wird. Es kommt nämlich sehr rasch zu bedeutenden Entzündungserscheinungen mit nachfolgender Trübung von Cornea, Kammerwasser, Linse und Glaskörper, wodurch die ophthalmoskopische Beobachtung der Ver-

---

* Nach Adolph Weber wird dieser ziemlich breite blaue Ring dadurch hervorgebracht, dass die Sclera in ihrem Uebertritt in die äussere Nervenscheide noch eine Strecke weit in diese hinein von Chorioideal-Pigment ausgekleidet ist, welches durch die hier stattfindende Verdünnung des Scleralgewebes hindurchschimmert. Mikroskopisch besteht diese Pigmenteinscheidung nach Weber aus langgestreckten Zellen mit starken Ausläufern, so dass der Zellenleib als solcher sich fast gänzlich verwischt; Pigmentepithel konnte Weber keines erkennen. (S. Graefe's Archiv für Ophthalmologie, XXIII. Jahrg., I. Abth. Berlin, 1877. Weber: « Ursache des Glaucoms », Pag. 33.)

änderungen des Augenhintergrundes kurze Zeit nach der Umschnürung zur Unmöglichkeit wird. Sobald man den Schielhaken um den Opticus herumgeführt, lässt man die mit der Pincette gefasste Sehne des Rectus sup. los und präparirt nun den Opticus eine Strecke weit nach hinten mit der Pincette oder sonst einem stumpfen Instrument völlig frei. Hierauf führt man einen zweiten Haken von derselben Krümmung, der dagegen an seinem etwas verbreiterten Ende mit einem Oehr versehen (ähnlich der Aneurysmanadel), hinter dem erstern um den Sehnerven herum. Selbstverständlich muss diese eigens für diesen Zweck geformte Aneurysmanadel vorher eingefädelt werden und zwar benutzte ich als Material des Fadens anfangs Catgut Nr. 3, später aber immer ziemlich dicke rothe carbolisirte Seide. Sobald die Nadel durchgeführt, was oft sehr schwer hält, wird der Faden auf der andern Seite mit der Pincette gefasst, etwas nach vorn und oben gezogen und die Nadel entfernt. Der zuerst herumgeführte Haken bleibt immer noch liegen; ein Assistent zieht mittelst desselben das Auge etwas nach unten und spannt auf diese Weise den Sehnerven, worauf ich hinter dem Haken den Nerven so fest als nur möglich zusammenschnürte. In der Mehrzahl der Fälle habe ich einen doppelten Seidenfaden herumgeführt und den Nerven doppelt umschnürt und zwar so, dass ich ein 1—2 mm. langes Stück des Opticus auf diese Weise abschnürte, um so die Circulation im Sehnerven so vollständig als möglich abzuschliessen. Für den Fall einer doppelten Ligatur kann man mit dem Aneurysmahaken gleichzeitig auch den Schielhaken entfernen, da der vordere der beiden Ligaturfäden zum Hervorziehen des Auges benutzt werden kann. Bei der Umschnürung selbst muss man vorsichtig sein, da einmal der Faden zerreissen, ferner bei der Feinheit des Sehnerven namentlich jüngerer Kaninchen der Opticus ausreissen kann. Es hat sich diess in der That mir einmal ereignet, wo bei der Umschnürung bei gleichzeitiger unvorhergesehener Kopfbewegung des Kaninchens der Opticus in der Höhe des Foramen opticum ausriss. Leider dachte ich im Momente nicht daran, den Opticus trotzdem zu umschnüren, sondern schnitt den Nerven in der Nähe seiner Eintrittsstelle ab, so dass wir hier einen modifizirten Fall von ausgedehnter Neurectomie vor uns hatten. Unglück-

licherweise trat bald darauf eine Infection ein, die rasch zu einer heftigen Phlegmone des obern Lides und Panophthalmie führte, so dass das Auge enucleirt werden musste (siehe Versuch 19). — Sobald nun Opticus umschnürt, wird die blossgelegte Augenhöhle gehörig mit Carbol ausgereinigt, alsdann die Tarsalfascie mit dem Periost des Orbitaldaches durch Nähte vereinigt; zum Schlusse Naht der Hautwunde. Letztere heilte immer per primam. Leider gingen mir mit Ausnahme eines einzigen (Versuch 13) alle auf diese Art operirten Kaninchen früher oder später zu Grunde. Bei der Sektion fand man immer unter der geheilten Hautwunde einen ergiebigen Käseherd, der die Heilung der Tarsalfascie mit dem Periost verhinderte; es verdankt wahrscheinlich das Auftreten dieser käsigen Entzündung ihren Ursprung einer den meisten Kaninchen zukommenden tuberculösen Anlage oder doch wenigstens einer Disposition zur Verkäsung.

Es ist somit diese Thatsache ein Umstand, der die Operation der Umschnürung des Opticus auf diesem Wege bedeutend benachtheiligt. Ausserdem kommt noch ein Moment hinzu, das die Operation sehr erschwert: es tritt nämlich fast regelmässig, wenn man auch noch so vorsichtig unter dem Orbitaldache mit der stumpfen Scheere nach hinten gegen den Sehnerven vorgeht, eine nicht unbedeutende venöse Blutung ein, die man erst nach längerer Tamponade zum Stillen bringen kann. Als Vortheile dieser Operationsmethode gegenüber der nachfolgenden sind anzuführen die vollständige Schonung der Conjunctiva und das Intactlassen des Rectus superior.

b. Operation mit Conjunctivalwunde über dem Ansatze des Rectus superior.

Während die Lider von einem Assistenten gehörig ecartirt werden, fasst man über der Insertionsstelle des Rectus sup. mit einer gewöhnlichen anatomischen Pincette eine horizontale Conjunctivalfalte und schneidet sie mit der Scheere ein, gleichzeitig die Wunde nach rechts und links, parallel dem Cornealrand, circa 1 mm.

davon entfernt, gehörig erweiternd. Hierauf führt man einen gewöhnlichen Schielhaken um das vordere Ende des Rectus sup., wobei man genau zu beachten hat, dass man nicht gleichzeitig den Obliquus sup., der unmittelbar unter dem erstern an den Bulbus sich ansetzt, mitfasst, weil sonst später dieser Muskel mit durchschnitten und so die ophthalmoskopische Untersuchung erschwert wird. Man führt nun hinter dem Haken einen Catgut- oder Seidenfaden durch den Muskel und schneidet den letzteren circa 4—5 mm. von seiner Insertionsstelle entfernt durch; der längere Theil des Muskels wird mittelst des Fadens nach oben gezogen, das kurze Stück dagegen mittelst der Pincette nach vorn und abwärts. Hierauf geht man ganz wie bei der andern oben beschriebenen Methode vorsichtig mit der stumpfen Scheere nach hinten, um den Bulbus von dem lockern Bindegewebe zu befreien. Nach einiger Uebung gelingt es auch hier den Anfangstheil des Sehnerven zu sehen und demnach auch mit dem Gesichte zu unterbinden. Die Umschnürung selbst erfolgt auf dieselbe Weise, wie bereits oben angegeben. Nachher gehörige Ausreinigung mit Borwasser; nimmt man Carbolsäure, so muss man äusserst vorsichtig zu Werke gehen, damit nichts davon auf die Cornea herabfliesst, weil sonst die betroffene Stelle intensiv getrübt wird. Schliesslich wird der Rectus superior wieder durch Naht (Catgut oder Seide) vereinigt und ebenfalls die Conjunctivalwunde durch 1 oder 2 Suturen geschlossen. — Was diese Operationsmethode besonders angenehm macht, ist der Umstand, dass dieselbe ohne Blutung ausgeführt werden kann. Ausserdem ist der Eingriff ein viel geringerer wie bei der ersten Methode, wo Hautwunde angelegt, oberes Lid abgelöst und sogar ein Stück des Orbitaldaches resecirt werden muss. Leider trat auch hier mehrmals nachträglich Infection hinzu, was ich namentlich dem Umstande zuschrieb, dass bei der Operation, während welcher wegen der Gefahr der Anwendung der Carbolsäure für die Cornea nur Borsäurelösung angewendet wurde, nicht gehörig desinficirt werden konnte, obschon, was Instrumente betraf, immer gehörige Sorgfalt auf Reinlichkeit beobachtet wurde. —

Was zum Schlusse noch die Behandlung nach der Operation

betrifft, so handelte es sich zunächst immer nur um fleissige Auswaschung mit 4 % Borsäurelösung; von einem eigentlichen Verband mit Binden war natürlich bei Kaninchen nicht die Rede. Da aber, namentlich bei der ersten Hälfte meiner Versuche sozusagen beständig, nur früher oder später, Trübungen, Ulcerationen der Cornea, mit nachträglicher Panophthalmie auftraten, war ich genöthigt für den Schutz des Auges auf anderem Wege zu sorgen, indem ich lange Zeit glaubte, ein äusseres Trauma sei immer die Ursache auftretender Trübung und nachträglicher Infection. Es wurde desshalb durch Vornähen des Ohres, Aufnähen von Pfeifendeckeln, Vernähen der Lider etc. versucht, äussere Schädlichkeiten vom Auge fern zu halten. Allein weitere Beobachtungen lehrten, dass nur in den wenigsten Fällen die Ursache für die Entstehung der Trübungen einem äussern Trauma zuzuschreiben und diese Fälle von traumatischer Keratitis kamen alle unter Bor- und Atropinbehandlung zur vollständigen Heilung, sondern dass weitaus die grösste Mehrzahl der bei meinen Versuchen aufgetretenen Cornealtrübungen ihre Entstehung einer früher oder später eingetretenen Infection verdanken, die fast immer zu einer heftigen eiterigen Entzündung des Auges führte. Dass die Operation: die Umschnürung des Sehnerven an und für sich nicht Schuld an diesen Entzündungen war, beweist der Umstand, dass von 21 operirten Kaninchen bei sechs derselben das operirte Auge für die Beobachtung vollkommen erhalten werden konnte. Leider sind von diesen sechs Kaninchen gegenwärtig nur noch vier am Leben, indem zwei zufällig, das eine 27 Tage nach der Operation in Folge einer bedeutenden Oberschenkel-Fractur (Versuch 7), das andere 35 Tage nach der Umschnürung an Tuberculose (Versuch 11) zu Grunde gingen. Lange Zeit beschränkte ich den Schutz des Auges auf eine blosse Lidnaht, bei der aber der Faden nur durch die äussere Haut, nicht aber durch die Conjunctiva des Lides ging; der Knoten selbst wurde nur schwach angezogen und mit einer Schleife versehen. Kaninchen waren selbstverständlich später immer isolirt. Nachdem ich schliesslich fand, dass gerade bei denjenigen Augen, die durch obige Lidnaht geschlossen, die Secretion, namentlich der Augen, deren Cornea irgendwie getrübt, viel reichlicher als bei entsprechenden ohne

Trübung, liess ich auch dieses letzte Hilfsmittel zum Schutze der Cornea, nämlich die Lidligatur, weg und es gelang mir schliesslich, die Cornea bis zum Schlusse der Beobachtung klar zu erhalten ohne irgend welches Hilfsmittel. Nur die ersten Tage wurden Borsäureauswaschungen angewendet, da ich dieses Kaninchen (Nr. 21) an jenen Tagen sehr häufig ophthalmoskopisch untersuchte. Allein dessen ungeachtet ist bis zur Stunde noch keine Spur einer Epithelabschilferung oder Trübung eingetreten. —

Protokolle der Versuche.

Versuch 1.

Mittleres Kaninchen. **Operation den 8. Juli 1879.** Conjunctivalwunde an der Aussenseite des linken Auges über dem Rectus ext. wie bei der Neurotomie des N. opticus; ziemlich ausgedehnte Erweiterung der Lidspalte (1 cm. nach aussen). N. opticus mittelst zwei Seidenfäden sehr fest umschnürt. Wundränder sorgfältig genäht. Borauswaschung. Bei Anlegung der Ligatur hochgradige Myose. Cornea nach der Umschnürung vollständig insensibel. Lider durch eine durchgängige Naht geschlossen. — Abends: geringe Secretion. Cornea klar. Borwaschung (4 % Borsäurelösung).

9. Juli, *Morgens 8 Uhr.* Cornea in ganzer Ausdehnung intensiv grauweiss getrübt, undurchsichtig; Trübung im Centrum am intensivsten. Iris nicht zu sehen. Cornea insensibel, weich, auf Druck sehr stark nachgebend. Druck des linken Auges gegenüber dem normalen rechten etwas herabgesetzt. Secretion nicht bedeutend. Atropin und Borauswaschung, Lidnaht.

10. Juli. Status idem. Nunmehr circa vier Tage lang täglich zwei mal Borauswaschung, Lidnaht. Nachher Auge bei Verschluss der Lider durch die Naht sich selbst überlassen. Nach acht Tagen linkes Auge phtisisch zu Grunde gegangen.

9. August. Kaninchen durch Chloroform getödtet. Linkes Auge sehr klein: im Sagittaldurchmesser = 8 mm., im Frontaldurchmesser = 8—9 mm. (normales rechtes Auge: S.-D. = 17 mm., F.-D. = 15 mm.). Cornea gleichmässig intensiv trüb, undurchsichtig, zeigt nirgends einen Defect. Opticus gut umschnürt, jedoch Scleralgefässe und einzelne Muskeln mit unterbunden; Seide noch nachzuweisen. Im Innern Auge durch einen dicken, rahmähnlichen, käsigen Brei vollständig ausgefüllt.

Versuch 2.

Mittleres Kaninchen. **Operation den 22. Juli 1879** auf dieselbe Weise, nur Conjunctiva bulbi nicht so weit abgelöst. Zur Opticusligatur Catgut verwendet.

Bei der Umschnürung hochgradige Myose, obschon vorher Pupille behufs besserer ophthalmoskop. Untersuchung durch Atropin erweitert worden. Wunde durch 5 % Carbollösung ausgewaschen unter sorgfältigem Schutze der Cornea durch einen Borlappen. — Einige Stunden nach der Operation Cornea am obern Rande leicht rauchig getrübt, jedoch für durchfallendes Licht vollkommen durchsichtig. Pupille wieder von mittlerer Weite; Iris unverändert. Augenhintergrund erleuchtet, zeigt eine diffus gelblich-graue Färbung, von Gefässen oder von der Papille ist nichts zu sehen. Keine Lidnaht. Borlappen auf die geschlossenen Lider und Ohr vorgenäht.

23. Juli. Cornea bereits ziemlich ausgedehnt trüb, jedoch nicht an allen Stellen gleich intensiv, im Ganzen ähnlich wie die Cornea von Versuch 1, nur dass dort die Trübung mehr einen gleichmässigen Charakter darbot.

24. Juli. Geringe Secretion. Conjunctivalwunde zeigt keine Veränderung. Cornea intensiv getrübt, an einzelnen Stellen fast milchigweiss.

25. Juli. C.-Trübung eher etwas abgenommen, Cornea jedoch immer noch diffus trüb, am Rande der Hornhaut Iris stellenweise durchzusehen. In der Lidspaltenzone zeigt die Trübung eine mehr gelbliche oder gelblichgrüne Färbung. Ophthalmoskop. Untersuchung unmöglich. Druck des Auges für den Finger gegenüber dem normalen rechten Auge eher etwas herabgesetzt. —

15. August. Chloroformtod. L. Auge hochgradig verkleinert. (Sagittal-Durchm. = 9—10 mm., Front-Durchm. = 9—10 mm; norm. r. Auge: Sag.-D. = 16 mm., F.-D. = 17 mm.) Cornea an Ausdehnung ebenfalls bedeutend abgenommen, gleichmässig trüb, dagegen colossal verdickt; da wo sie am meisten gequollen, Dicke = 3,5 mm. Vordere Kammer seicht. Iris liegt der Cornea grösstentheils an, ohne aber mit letzterer irgend wie verklebt oder verwachsen zu sein. — Conjunctivalwunde geheilt. Opticus mit einem Theil der Augenmuskeln umschnürt.

Versuch 3.

Mittleres Kaninchen. **Operation den 8. August 1879.** Morphium injection. Oc. d. nach der gewöhnlichen Weise operirt. Nach der Umschnürung starke Myosis, obschon vorher Pupille durch Atropin erweitert. Augenhintergrund klar. Venen erweitert, Arterien enger. Druck nicht erhöht. Keine Lidnaht. Kaninchen in eine Serviette eingewickelt, so dass nur der Kopf frei war. *Nachmittags 3 Uhr* (circa 4 Stunden nach der Operation). Auge bedeutend vorgetrieben, so dass es die Margo supraorbitalis ziemlich erheblich überragte. Bulbus prall gespannt, auf Druck hart anzufühlen, schmerzhaft. Cornea klar; Iris stark vorgebuchtet, geschwellt, vordere Kammer seichter. Pupillargebiet durch ein frisches Blutextravasat vollständig verlegt. Kaninchen sehr unruhig. — *Abends 6 Uhr.* Kaninchen mit den Vorderfüssen frei. Cornea zeigte leichte, diffuse, bläuliche Trübung. Drucksteigerung dieselbe. Auge wird durch einen Pfeifendeckel verschlossen und Kaninchen in Freiheit gesetzt.

9. August, *Morgens.* Pfeifendeckel etwas verschoben. In der Höhe der Lidspalte ziemlich ausgesprochene Trübung. Drucksteigerung immer noch bedeutend. Das Pupillarexsudat von braunrother Farbe; in der vordern Kammer etwas Blut nachzuweisen. — Als nun im Verlaufe des Tages Cornealtrübung

an Intensität bedeutend zugenommen und ganz denselben Charakter zeigte wie bei beiden vorhergehenden Versuchen, wo die Augen im Verlaufe phtisisch zu Grunde gegangen, entschloss ich mich, da das Auge für die ophthalmoskop. Untersuchung bereits unzugänglich, das Thier zu tödten, um die Section des Auges in diesem Stadium machen zu können. — R. und l. Auge behufs Erhärtung in Müller'sche Lösung gelegt.

15. Januar 1880. Rechtes Auge gegenüber linkem bedeutend vergrössert. Oc. d.: Sagittal-Durchm. = 18 mm., Front.-Durchm. = 19 mm. (Oc. sin.: Sag.-D. = 15 mm., F.-D. = 16 mm.) Mit dem Opticus hintere Scleralgefässe mit unterbunden. Auge wird in sagittaler Richtung eröffnet. Nach vorn von der vordern Linsenkapsel, hart an dieselbe sich anlehnend, findet sich eine 1—2 mm. dicke Schwarte von dunkelbraunrother Farbe (Haemorrhagie), welche, hintere und vordere Kammer total ausfüllend, die Iris in ganzer Ausdehnung umschliesst. Intraoculäres Sehnervenende gequollen, Trichter fast völlig aufgehoben. Retinalgefässe bieten makroskopisch keine wesentlichen Veränderungen.

Versuch 4.

Operation den 14. August 1879, *Nachmittags,* nach der bekannten Methode. Bei der Umschnürung sehr starke Myosis trotz vorheriger Atropinisirung; nachher erweiterte sich Pupille wieder zu einer mittleren Weite. Cornea insensibel. — Eine halbe Stunde später Augenhintergrund klar, Venen erweitert, Arterien normal weit. — *Abends 8 Uhr* Cornea klar, Pupille schön weit. Hintergrund nicht mehr so klar wie früher. Druck eher vermindert.

15. August, *Morgens 8 Uhr.* Geringe Secretion. Cornea nach oben links milchig getrübt, ausserdem mehrere leichter getrübte Stellen im Centrum. Auge eher weicher. Bei auffallendem Lichte eine leichte Trübung von grösserer Ausdehnung im Centrum der Cornea, schräg von oben vorn nach unten hinten. Im umgekehrten Bilde Hintergrund diffus grauweiss, keine Details zu erkennen; im aufrechten Bilde dagegen noch hie und da ein Stück eines grössern Retinalgefässes wie im Nebel zu sehen.

Mittags $^1/_2$*1 Uhr.* Trübung der Cornea nicht merklich verändert. Druck minus. Secretion nicht bedeutend.

Abends 5 Uhr. Secretion bedeutend stärker. Obere Randtrübung intensiver, hat an Ausdehnung zugenommen. Trübung im Centrum zeigt eine deutliche Epithelabschilferung. Iris stark verfärbt, geschwellt; vordere Kammer enger. Pupille heute etwas enger. Druck minus. Ophthalmoskop. Untersuchung ergibt negatives Resultat.

16. August, *Morgens.* Heute auch die untere Randzone milchig getrübt. *11 Uhr,* Chloroformtod. Section des Auges ergab Folgendes: Opticus war hart am Bulbus mit dem Rectus int. und Obliguus sup. umschnürt. Auge weich. Cornea nur entsprechend der Lidspalte nicht milchig getrübt. Auge unter Wasser aufgeschnitten. Glaskörper fällt mit der Linse heraus, ersterer zeigt ziemlich bedeutende Trübung. Vom Opticus erstreckt sich ein 2 cm. langer rundlicher, weisser Streifen nach der Linse hin (abgehobene Netzhaut?). Cornea leicht verdickt, aber nicht so bedeutend wie bei Versuch 2.

Versuch 5.

Mittleres Kaninchen. **Operation den 19. August 1879,** *Nachmittags* $3^1/_4$ *Uhr.* Oc. sin. Lidspalte nicht erweitert. Obere Conjunctivalwunde; Rectus sup. durchschnitten. Opticus von oben her umschnürt. Borauswaschung. Conjunctivalsutur. Pupille bei Anlegung der Opticusligatur hochgradig verengt, wurde aber bald nachher ($^1/_2$ Stunde später) wieder allmälig weiter. — *Abends 5 Uhr.* Gefässe an zahlreichen Stellen und einzelne auf grosse Strecken unterbrochen, an andern Stellen ziemlich weithin äusserst verschmälert, oft fadenförmig eng. Einzelne Abschnitte der Venen sehr weit und dunkel gefärbt. Papille erscheint bedeutend grösser, Trichter vollständig verschwunden, Papillargrenzen verwischt. Ausstrahlungsgebiet des Opticus trüb, bläulich weiss. Retina im Ganzen äusserst stark abgeblasst, braunroth. (Dieses ophthalmoskop. Bild wurde gezeichnet.) Pupille ist noch weiter geworden, ohne dass ein Mydriaticum angewendet. Druck normal. Pfeifendeckel zum Schutz der Cornea vorgenäht.

20. August, *Morgens.* Starke Secretion. Cornea bis auf eine circa 1 mm. breite, centrale, von einem Lidwinkel zum andern verlaufende Partie, welche noch einen gewissen Grad von Transparenz erhalten hatte, intensiv grau getrübt. Iris ungleichmässig erweitert, deutlich verfärbt, zahlreiche Synechien und Exsudatmassen im Pupillargebiet, die besonders bei durchfallendem Lichte sichtbar. — 1 Stunde später auch die centrale Zone der Cornea trüb, aber weniger wie die Umgebung. Augenhintergrund nicht mehr zu erleuchten. Druck eher minus.

Abends 5 Uhr. Trübung an Intensität etwas zugenommen. Auge deutlich weicher.

21. August, *Morgens.* Obere und untere Cornealtrübung noch saturirter; bei auffallendem Lichte im Centrum der frühern, weniger stark getrübten Lidspaltenzone ein horizontaler grünlich gelb verfärbter Streifen. Auge sehr weich. Atropin. Borwaschung.

22. August. Pfeifendeckel war auf der einen Seite gelöst. Cornealtrübung hat zugenommen, sonst Status idem. Secretion nicht bedeutend.

23. August. Ganze Cornea trüb, vollständig undurchsichtig; centraler Streifen noch stärker verfärbt.

24. August. Pfeifendeckel wieder gelöst. Cornea in der ganzen untern Hälfte schmutzig grün verfärbt.

Chloroformtod. Section: Optitus gut umschnürt, jedoch wieder von den hintern Augenvenen mit unterbunden. Auge merklich kleiner; Oc. sin.: Frontaldurchmesser = 12 mm. (Oc. d. = 16 mm.), Sagittal-Durchm. = 15 mm. (Oc. d. = 18 mm.) — Cornea sehr verdickt (circa 3 mm. dick), gequollen, gleichmässig trüb, stellenweise durchscheinend. Iris und Retina verdickt. Linse geschrumpft, sehr trüb; Glaskörper ebenfalls getrübt, mit Blut imbibirt.

Versuch 6*.

Mittleres Kaninchen. Neurotomie, resp. Neurectomie des Nervus opticus.

* Diese Operation wurde vorgenommen, um fest zu stellen, ob die in den vorhergehenden Versuchen aufgetretenen Veränderungen des Auges eine Folge der Ligatur oder nicht. Am

Operation den 20. August 1879, *Abends 5 Uhr.* Oberer Conjunctivalschnitt, Durchschneidung des Rectus sup. Unmittelbar nach der Durchschneidung des Opticus hochgradige Myose wie bei der Opticusligatur. Lidnaht.

21. August. Cornea leicht diffus trüb; Trübung von rauchigem Character. Pfeifendeckel vorgenäht.

22. August. Trübung nur am Rande etwas intensiver, sonst Status idem. Starke Secretion. — Borwaschung.

24. August. Trühung am Rande der Cornea bedeutend zugenommen. Bild ähnlich wie bei Kaninchen 1—5. — Druck nicht erhöht. – Borwaschung.

25. August. Pfeifendeckel weggelassen. Cornea überall stark getrübt. Borwaschung.

26. August, *5 Uhr Abends.* Chloroformtod. Cornea total trüb, collossal verdickt, Sclera dagegen normal dick. Retina mit dem Glaskörper und der Chorioidea stellenweise verwachsen. Glaskörper trüb; ebenso Linse, letztere besteht aus einer weichen bröckligen Masse. Auge bedeutend kleiner und weicher.

Versuch 7.

Mittleres Kaninchen. **Operation den 22. August 1879**, *Abends halb 6 Uhr.* Oc. d. Conjunctivalschnitt über dem obern Cornealrand, Durchschneidung des Rectus superior. Bei Anlegung der Ligatur hochgradige Myose; nach der Operation Pupille wieder von mittlerer Weite. Cornea in ganzer Ausdehnung insensibel. Borauswaschung. Lidnaht.

23. August, *Morgens.* Wenig Secretion. Chemosis der obern Hälfte der Conjunctiva bulbi. Cornea ganz klar, nur an einer Stelle im auffallenden Lichte eine kleine Epithelabschilferung zu erkennen. Cornea vollständig insensibel. Vordere Kammer etwas enger. Pupille von normaler Weite (ohne dass ein Mydriaticum angewendet), reagirt auf Licht nicht. Ophthalmoskopisch: Venen sehr stark geschlängelt; Arterien deutlich enger, sehr blass, stellenweise kaum sichtbar. Venen an einzelnen Stellen unregelmässig erweitert. Durch die venöse Stauung viele kleine früher übersehene Gefässe sichtbar; daher grosser Gefässreichthum (Augenhintergrund wurde gezeichnet). Druck nicht vermindert. Lidnaht.

Abends Stauungserscheinungen noch ausgesprochener, keine Unterbrechung der Gefässe. Jedoch sind letztere nicht mehr so deutlich wie am Morgen, sondern leicht verschleiert. Grenzen der Papille etwas verwischt. Cornea zeigt dieselbe Beschaffenheit wie am Morgen. Borauswaschung und Lidnaht.

24. August, *8 Uhr Morgens.* Pupille 6—7 mm. weit, wird auf Atropineinträufelung nicht weiter. Cornea anaesthetisch. C.-Trübung nicht zugenommen. An der Wunde circumscripte Nekrose der Conjunctiva. Hintergrund wieder etwas deutlicher. Borwaschung. Lidnaht.

Menschenauge ausgeführt hatte diese Operation, wie ich mich mehrfach in der Bernerklinik überzeugen konnte, nie analoge Veränderungen zur Folge gehabt. Ueberhaupt konnte an einem neurectomirten Auge auch bei Monate langer Beobachtung nie eine Ernährungsstörung nachgewiesen werden.

26. August. Cornealtrübung ist in ein annuläres Geschwür übergegangen. Pupille heute etwas enger. In der vordern Kammer befindet sich eine grauweisse Membran von flockigem, zackigem Aussehen, die sich bei Druck auf die Cornea auf- und abwärts bewegt. Hintergrund grauröthlich, blass, Gefässe noch verschleiert zu sehen. Druck nicht erhöht.

27. August. Hintergrund heute wieder ziemlich klar, Venen immer noch deutlich geschlängelt; Arterien nur stellenweise zu sehen, sehr blass, eng. In der Nähe des obern Randes der Papille ein kleines Blutextravasat. Cornea mit Ausnahme der früher geschilderten Trübung, die nicht weiter geschritten, klar. Tension normal.

5. September. Cornealtrübung nicht fortgeschritten. Druck normal. Hintergrund klar. Gefässe sehr eng, namentlich Arterien, sie sind heute nicht sehr weit nach der Peripherie hin zu verfolgen. Zahlreiche kleinere Zweige sichtbar. Von der Mitte der Papille steigt ein neues Gefäss senkrecht nach oben, um sich hart am Rande in zwei Seitenzweige zu theilen: der temporale Zweig verläuft parallel dem Papillarrand und verschwindet in der Partie der markhaltigen Nervenfasern; der andere Zweig ist nur auf kurze Streke gegen den Papillarrand hin zu verfolgen. (Augenhintergrund wurde gezeichnet.)

6. September. Ulcus annulare geheilt. Sonst Status idem. Lidnaht weggelassen.

10. September. Hintergrund intensiv grauweiss. Hauptstämme der Gefässe noch auf kurze Strecke zu sehen, jedoch verschleiert.

11. September. C.-Trübung an Stelle des geheilten Ulcus intensiv grauweiss, nach unten unregelmässig abgegrenzt, scheinbar in Fortschritt begriffen. Unmittelbare Nachbarschaft der Grenzzone noch leicht getrübt. Hintergrund heute wieder klar; Gefässe sehr eng, namentlich Arterien fadenförmig, wenig Gefässzweige mehr sichtbar. Papille intensiv grau- bis gelbweiss; Contouren scharf. Umgebende Netzhaut hat eine mehr braunrothe Farbe.

16. September. C.-Trübung nicht fortgeschritten. Pupille schön weit. Kaninchen zog sich heute durch Sturz vom Tisch eine Fraktur des Oberschenkels zu.

17. September. Kaninchen todt. C.-Trübung erscheint geheilt. Auge klar. Keine Drucksteigerung. Ophthalmoskopisch: Hintergrund klar; Papille bedeutend vergrössert, unregelmässig ausgebuchtet, mit scharfen Rändern, dunkel contourirt, von bläulich weisser Farbe. Von den Retinalgefässen nur noch ein einziger, an mehreren Stellen unterbrochener, der nasalen Gefässhälte angehörender Hauptstamm sichtbar, der von der Mitte der Papille nur etwa um $^1/_2$-Papillendurchmesser über deren Grenzen hinaus zu verfolgen ist. Temporale Papillenhälfte und Opticusausstrahlung absolut gefässlos, wenigstens sind keine sichtbar (dieses ophthalm. Bild wurde gezeichnet). — Normales linkes Auge, ebenfalls einige Stunden nach dem Tode beobachtet. Ophthalmosk. Bild: Gefässe, sowohl Arterien wie Venen schmäler, an zahlreichen Stellen auf kürzere oder längere Strecken unterbrochen, gleichmässig blass; Arterien und Venen nicht mehr von einander zu unterscheiden. Gefässverzweigungen fast keine mehr sichtbar. Dagegen sind die Grenzen der Papille absolut von derselben Beschaffenheit wie früher; jedoch ist die Trichterform undeutlich zu erkennen. Papille und markhalt. Nervensubstanz äusserst blass, grauweiss. Retina ebenfalls sehr blass, von

röthlicher Farbe (der Augenhintergrund wurde ebenfalls gezeichnet). Beide Augen wurden zur Erhärtung in Müller'sche Lösung, später in Alkohol gelegt.

1. Februar 1880. Rechtes Auge gleich gross wie linkes. Sehnerven rein unterbunden, an der Umschnürungsstelle nach Entfernung der Ligatur filiform. Porus opticus fast vollständig aufgehoben. Sonst zeigt Auge makroskopisch keine weitern Veränderungen.

Versuch 8.

26. August 1879, *Morgens.* Operation nach derselben Methode wie bei Versuch 7. Bei der Umschnürung starke Myosis, die nachher in eine Pupille von mittlerer Weite überging. Pupille reagirt auf Licht nicht. Cornea total anästhetisch.

Mittags (1 Stunde nach der Operation). Schon jetzt deutliche Unterbrechung der Gefässstämme (Venen und Arterien) an mehreren Orten. Papille und markhaltige Nervenfasern sehr blass, grauweiss.

Nachmittags. Pupille mittelweit, oval. Starke Chemosis. Cornea überall klar. Hintergrund ganz klar (wurde gezeichnet). Unterbrechung der Gefässe in Ausdehnung und Lage im Laufe der Untersuchung (während des Zeichnens) sich ändernd. Papille nicht mehr so scharf begrenzt, immer noch auffällig blass grauweiss, ebenso markhaltige Nervensubstanz. Für die ophthalmoskop. Untersuchung im aufrechten Bilde ist Glas — 4,0 bis + 1,5 Dioptrien nöthig *. Borwaschung. Lidnaht.

27. August. Diffuse parenchymatöse Hornhauttrübung, im Centrum am intensivsten. Iris, zwar noch in ganzer Ausdehnung durch die Cornea durchzusehen, ist verfärbt, unregelmässig vorgebuchtet; zahlreiche hintere Synechien. Pupille nach Atropingebrauch unregelmässig erweitert. Hintergrund nicht mehr zu erhellen. Keine Lidnaht mehr; täglich zwei- bis dreimal Borwaschung und Atropin.

28. August. Centrale Trübung intensiver; Cornea wie gestichelt, gequollen. Iris immer noch unregelmässig vorgewölbt, stark geschwellt. Pupille mittelweit. Vordere Kammer sehr eng. Von der Seite gesehen erscheint Cornea sehr dick, gequollen.

29. August. Cornealtrübung hat an Intensität noch mehr zugenommen; ein halbmondförmiges Stück in der untern Hälfte der Cornea milchig weiss, Centrum und obere Hälfte matt getrübt, unvollkommen durchscheinend. Iris desshalb nur noch im obern Theil der Hornhaut durchzusehen. Mydriase mässig.

1. September. Cornealrand in $^1/_4$ seines Umfanges von einem 1—2 mm. breiten rothen Streifen (neugebildete Gefässe, die sich nicht deutlich differenziren lassen) überlagert.

5. September. Ganze Cornea milchig getrübt, am stärksten die untere Hälfte, erscheint in ganzer Ausdehnung ausgebuchtet. Der neugebildete Gefässstreifen hat sich auf $^3/_4$ des Cornealumfanges ausgedehnt. Tension deutlich herabgesetzt.

12. September. Auge etwas verkleinert, beginnende Phtisis bubli. Section ergibt eine Mitumschnürung von hintern Scleralgefässen.

* Um Hintergrund beim normalen Kaninchenauge scharf zu sehen, habe ich im aufrechten Bilde in der Regel Glas — 5,0 bis — 7,5 D. nothwendig.

Versuch 9.

Operation den 2. September 1879, *Morgens 9 Uhr.* Supraorbitalschnitt. Operation in so fern als gelungen zu bezeichnen, als Opticus heute beim Unterbinden zum ersten Mal deutlich gesehen und mit Vermeidung jeglicher Gefässe umschnürt werden konnte. Cornea nach Anlegung der Ligatur total insensibel. Schon $^1/_2$ Stunde nach der Operation Arterien und Venen des Augenhintergrundes an zahlreichen Stellen unterbrochen, von derselben Farbe. Papille gleichmässig trüb, grauweiss, Trichter verschwunden. Retina blasser wie früher (Hintergrund wurde gezeichnet).

Abends. Cornea klar, Pupille, die bei der Operation hochgradig myotisch, jetzt wieder mässig weit. Druck nicht gesteigert. Ophthalm. Bild ähnlich wie am Morgen mit Hinzutritt von bedeutenden Stauungserscheinungen (Venen stark geschlängelt und verbreitert).

3. September, *8 Uhr Morgens.* Kaninchen todt in der Kiste (Todesursache unbekannt). Cornea vollständig klar. Hintergrund: Nasale Hälfte des Gesichtsfeldes undeutlich in Folge unregelmässig astigmatischer Verzerrungen, deren Grund in Unebenheiten der Cornea zu suchen; auf dem temporalen Bändchen der Opticusausstrahlung erscheinen Arterien und Venen wieder ohne Unterbrechung und von weniger geschlängeltem Verlauf (das ophthalm. Bild wurde gezeichnet). Section: Opticus ganz rein unterbunden, Umschnürungsstelle nach sorgfältiger Entfernung der Ligatur fadenförmig verdünnt. Retinalgefässe stark erweitert, scheinbar vermehrt. Porus opticus deutlich seichter wie normal. Rand der Papille geschwellt.

Versuch 10.

Operation den 8. September 1879, *Morgens.* Supraorbitalschnitt. Starke venöse Blutung. Unmittelbar bei Herumführung des Hackens um den Opticus starke Myosis, welche auch bei der Umschnürung noch bestehen blieb. 15 Minuten später Pupille wieder mittelweit. Cornea total insensibel. Eine Stunde nach der Operation ophthalmoskop. Bild: Gefässe nicht unterbrochen, Arterien sehr eng, Papille und Umgebung sehr blass; auf der Papille ein ziemlich grosses Blutextravasat. Glas = —4,0 D (vor der Operation = —7,0 D).

Abends 5 Uhr. Sehr starke Chemosis. Pupille etwas weiter wie am Morgen. Bulbus leicht vorgetrieben. Druck normal. Ophthalmosk. Bild: Arterien und Venen nur an einer Stelle und zwar auf der Papille unterbrochen. Venen nicht geschlängelt, keine Stauungserscheinungen. Bild im Ganzen kleiner, mit —4,0 bis —3,0 D sichtbar.

9. September, *Morgens.* Leichte Trübung der Cornea in der obern Hälfte, von rauchigem bläulichem Charakter. An dieser Stelle ein etwa 4 mm. langer und 3 mm. breiter Epithelverlust, wahrscheinlich durch Trauma (Kratz- oder besser Leckeffect) entstanden, indem Faden durchbissen und Lider geöffnet. Neben der Cornealtrübung durch sieht man den Hintergrund klar; keine auffällige Schlängelung, keine bemerkbare Stauung, Gefässe nicht unterbrochen. Atropinvaseline.

10. September. Bei auffallendem Lichte 2 kleine Vertiefungen auf der obern Hälfte der Cornea, ohne infiltrirten Rand und Grund (eine Erscheinung,

die in späteren Versuchen noch mehrmals zur Beobachtung kam) und mehr central davon eine Abschilferung mit leicht getrübtem Grund. Sonst Status idem. Druck nicht erhöht, eher etwas herabgesetzt gegen links.

11. September. Im Centrum eine rundl. etwa $2^1/_2$ mm. lange intensiv grauweisse Trübung mit einem etwas schwächer trüben Hof. Iris mässig contrahirt (Pupille 7 mm. weit), etwas gewulstet, hyperæmisch, leicht verfärbt. Hintergrund durch die transparente Partie der Cornea hindurch klar (Glas = —4,5 D). Gefässe heute viel enger, nirgends unterbrochen. Papille weisslicher wie normal. Tension normal. Atropin. Lidverschluss.

12. September. Cornea leicht eindrückbar, centrale Trübung vergrössert und saturirter. Pupille trotz Atropin nur mittelweit. Die früheren Vertiefungen auf der Cornea verschwunden. Tension etwas herabgesetzt. Retinalgefässe sehr eng, namentlich Arterien; linke Arterie in der Nähe der Papille filiform. Auf der Papille selbst mehr Gefässe wie normal. Färbung der Retina mehr eine blass braunrothe, während sie früher hochroth, feuerroth.

13. September. Trübung hat nach oben hin etwas zugenommen; in der gestrigen, weniger getrübten, noch ziemlich durchsichtigen Partie nunmehr mehrere kleine Infiltrationsheerde. Um den intensiver trüben centralen Fleck ist eine sehr schwache, fast die ganze Cornea einnehmende Trübung zu erkennen. Pupille deutlich enger wie gestern. Tension normal.

15. September. Heute intensiv weisse Trübung über den grössten Theil der Cornea, welche im Centrum am intensivsten, mit Ulcerationen. Druck leicht herabgesetzt. Sehr starke Secretion der Conjunctiva. Retinalgefässe trotz der Trübung der Cornea noch sichtbar, aber verschleiert, stark verengt, aber nicht unterbrochen.

17. September. Infiltration der Cornea hat an Ausdehnung zugenommen. *Abends* Hypopion, $^1/_4$ der vordern Kammer einnehmend. Affection der Cornea hat jetzt deutlich den Character eines Ulcus serpens angenommen. Iris ist durch Atropin nicht zu erweitern.

20. September. Kaninchen liegt ausgestreckt auf der Seite, athmet sehr frequent, macht von Zeit zu Zeit Anstrengungen sich aufzurichten, fällt aber sofort wieder auf eine Seite, worauf leichte Convulsionen folgen. Hypopion hat zugenommen; $^1/_3$ der vordern Kammer ist mit gelblichem Eiter erfüllt. Tod am selben Tage. Augen in Müller'sche Lösung und später in Alkohol gelegt.

27. Januar 1880. Section: Auge nicht vergrössert. Die leicht verdickte Cornea zeigt entsprechend den Ulcerationen unregelmässige, noch durchscheinende Defecte. Vordere Kammer aufgehoben; Iris liegt der hintern Cornealwand an, und ist mit ihr durch leicht zerreissbare Synechien verbunden. In der vordern Kammer kein Eiter mehr nachzuweisen. Glaskörper leicht getrübt. Opticus ist an der Ligaturstelle sehr bedeutend verengt (fadenförmig).

Versuch 11.

Mittleres Kaninchen: **Operation den 6. September 1879**, *11 Uhr.* Supraorbitalschnitt. Opticus circa 1—2 mm. hinter der Eintrittsstelle unterbunden. Hochgradige Myose unmittelbar nach der Umschnürung. Cornea total anästhetisch, auf Druck leicht nachgebend. Schon $^1/_2$ Stunde nach der Operation ophthalmoskopische Unterbrechung der Gefässe an 3 Stellen zu constatiren.

5 Uhr Abends: Venen und Arterien in Bezug auf Farbe und Weite nicht von einander zu unterscheiden, stark geschlängelt, namentlich auch die kleineren Seitenäste, von denen zahlreiche früher nicht beachtete, von den Hauptstämmen senkrecht nach auf- und abwärts ziehende, korkzieherartig gewundene neue Zweige in die Erscheinung getreten sind. Zahlreichere Unterbrechungen der Gefässe wie am Morgen. Papille geschwellt, unregelmässig ausgebuchtet, deutlich vergrössert, in der Peripherie stark hyperæmisch (capilläre Hyperæmie und Hervortreten vieler neuer Gefässe). Der gelbweisse Ton der Papille und der markhaltigen Seitenbänder ist in einen matt grauweissen übergegangen, von dem sich die stark hyperæmische Peripherie der Papille deutlich abhebt. Cornea klar, insensibel. Pupille mittelweit (Hintergrund wurde gezeichnet). Lidligatur.

7. September. Cornea klar, Pupille schön weit. Starke schleimige Secretion, bedeutende Chemosis, Suffusion der Conjunctiva bulbi. Wunde der Haut p. priman verklebt. Tension normal bis leicht erhöht (?). Hintergrund deutlich. Gefässe sehr stark geschlängelt, verbreitert an zahlreichen Stellen und zum Theil auf grosse Strecken weit unterbrochen. Lidligatur nach gehöriger Borauswaschung.

8. September, *Morgens.* Cornea prachtvoll klar, vollständig insensibel. Pupille (ohne Atropin) sehr stark erweitert. Tension heute eher etwas herabgesetzt. Ausstrahlungsgebiet der markhaltigen Nervensubstanz grauweiss, trüb. Papille noch grösser, weniger scharf centourirt; hochgradige Hyperæmie der ganzen Oberfläche. Gerade nach unten, unmittelbar an den unregelmässig ausgebuchteten Papillenrand sich anschliessend, ein graulich-gelber querovaler, in der Längsaxe $^1/_4$ P. D. messender Herd, ziemlich scharf contourirt. Venen deutlich sichtbar, weniger erweitert und weniger geschlängelt wie früher, nur temporalwärts noch vielfach unterbrochen. Arterien stark verengert, an einzelnen Stellen unterbrochen, an andern fadenförmig, die nasalen von schwankendem Caliber. Verlauf der Arterien gegenwärtig ein auffallend geradliniger. Die beiden Arterien zeigen auf der geschwellten Papille eine deutlich quer verlaufende starke Anastomose, die früher in der Tiefe als blassrothes, unscharfes queres Bändchen gesehen worden (ähnlich den in der Tiefe einer glaucomatösen Excavation verlaufenden Gefässen). (Dieses ophthalmoskop. Bild wurde gezeichnet.) Lidnaht.

Nachmittags: Lid offen (Naht durchgebissen). Cornea klar, noch immer in ganzer Ausdehnung insensibel. Sehr starke Mydriase (ohne Atropin).

9. September. Status Corneæ idem. Hintergrund klar. Papille mit —2,0 D, Umgebung mit Glas —6,0 D deutlich sichtbar. Hyperämie der Papille hat stark abgenommen. Erweiterung und Schlängelung der Venen noch mehr zurückgegangen; nasale Vene ähnlich wie die sie begleitende Arterie fast geradlinig verlaufend, mit noch immer vielfach schwankendem Kaliber, temporale noch mehr unterbrochen. Arterien fadenförmig, gestrekt, nur noch auf circa $1^1/_2$ P. D. jederseits über den Papillarrand hinaus sichtbar; ihre quere Anastomose auf der Papille auf eine grössere Strecke unterbrochen, in der Mitte dieser Lücke ein rundlicher, rother, deutlich pulsirender Punkt (wahrscheinlich Austrittsstelle des gemeinsamen Stammes). Der früher beschriebene gelblichgraue Herd unterhalb der Papille ist jetzt mit derselben verschmolzen, indem der dazwischenliegende dunkle Papillarrand verschwunden ist; sein unterer scharf contourirte Rand geht ununterbrochen in den Papillarrand über.

Nachmittags: Bild ähnlich wie am Morgen von momentan stark schwankendem Character. Mehrere Stücke der Gefässe, namentlich der temporalen Venen, die Vormittags sichtbar, sind verschwunden und umgekehrt sind fehlende Stücke wieder aufgetaucht. Die Unterbrechungen schwanken während der Untersuchung.

10. September, *Morgens.* Cornea klar, vollständig insensibel. Pupille ohne Atropin sehr weit, verengert sich deutlich auf Licht. Druck normal. Hintergrund schön klar. Papille intensiv grauweiss, in ihrer untern Hälfte wieder etwas verkleinert, schärfer contourirt. Gefässe hochgradig verengert, Arterien als feine Faden auf kurze Strecke sichtbar; Verbindungsstück beider Retinalarterien auf der Papille heute ganz verschwunden. Venen in ihren Hauptstämmen selten gänzlich unterbrochen, aber ausgezeichnet durch ihr auffällig schwankendes Caliber, das denselben ein unregelmässig geflecktes Aussehen gibt. Die früher erwähnten senkrecht vom Hauptstamme abzweigenden, meist korkzieherartig geschlängelten Seitenzweige sind heute als spärliche, nicht zusammenhängende, schmale, rothe Sprenkelungen sichtbar. Von Hyperæmie der Papille nichts mehr zu sehen. Ausstrahlungen der markhaltigen Nervenfasern, namentlich nasalwärts auffällig verschmälert. Umgebende Netzhaut ist nicht mehr so schön roth, sie erscheint blasser und von mehr rothbrauner Farbe (ophthalmoskop. Bild wurde mit Glas —7 D deutlich gesehen und gezeichnet).

11. September. Cornea klar; Pupille schön weit, Iris nur einen schmalen Saum bildend. Tension normal. Ophthalmoskop. Bild ähnlich dem gestrigen, nur ist das Verbindungsstück der Arterien wieder als sehr schmaler Streifen sichtbar. Arterien ausserhalb der Papille kolossal eng, nur noch an wenigen Stellen als äusserst feine Faden sichtbar. Venen ebenfalls stark verschmälert, immer noch von schwankendem Caliber. Auf der Papille nur noch wenige Gefässfragmente sichtbar, von denen zwei durch etwas grössere Querdurchmesser sich auszeichnen (wahrscheinlich venöser Natur). Bild mit Glas —6 bis —9 D. deutlich.

Abends. Augenspiegelbefund (Status ophthalmoskop.) derselbe. Cornea vollständig insensibel; Pupille sehr weit (9 mm), verengert sich bei intensiver Lichteinwirkung deutlich.

12. September. Status corneæ idem. Ophthalmoskop. Bild im Ganzen dasselbe wie am 10. September; Gefässe noch enger, stellenweise kaum mehr sichtbar, namentlich temporalwärts. Farbe der Papille deutlich grauweiss. Retina noch immer blass, ihre braunrothe Färbung heute noch ausgesprochener.

13. September. Status ophthalmoskop. idem.

15. September. Cornea in der obern Hälfte auf eine 8 mm. lange und 6 mm. breite Strecke circumscript getrübt; Trübung in der Mitte am intensivsten. Pupille bedeutend enger (Iris leicht gereizt). Kaninchen hatte immer Lidligatur und wurde beständig mit 4 % Borsäurelösung ausgewaschen. Nunmehr noch Atropin.

16. September. Die rundliche Trübung hat an Intensität zugenommen und zeigt in der Mitte eine intensiv weisse streifenförmige Stelle. Pupille wieder weiter wie gestern. Cornea insensibel. Hintergrund der Trübung wegen nicht mehr deutlich. Druck nicht erhöht. Sehr starke Secretion, desshalb Lid offen gelassen. Atropin.

17. September. Trübung scheint nicht weiter zu schreiten. Pupille mässig weit. Secretion geringer.

Abends: Pupille wieder schön weit (wie früher ohne Atropin). Trübung nicht fortgeschritten, schön abgegrenzt; übrige Cornea klar. Neben der Trübung durch Hintergrund deutlich. Nur noch auf der Papille sind einzelne Gefässstücke zu sehen, die jetzt etwas breiter erscheinen wie früher. Nach rechts und links von der Papille keine Spur mehr von Gefässen. Farbe der markhaltigen Nervensubstanz eine intensiv gelblichweisse (Glas = —7,5 D). Druck normal. Keine Lidnath.

19. September, *Morgens.* Pupille wieder enger. Trübung von derselben rundlichen Form, nur etwas kleiner wie früher und zeigt im untern Drittel einen deutlichen Defect (Epithelverlust). Hintergrund leicht verschleiert.

Abends: Pupille wieder schön weit; Iris zeigt keine Reizung. Hintergrund klar. Auf den gut um die Hälfte an Länge und Breite geschrumpften Opticusfasern keine Gefässe mehr, nasalwärts noch geringe Andeutung derselben in Form von rothen Pünktchen und Streifen. Auf der Papille dagegen sind wieder einzelne, zum Theil zusammenhängende Gefässe sichtbar, welche weniger den früheren Hauptstämmen entsprechen, als vorzugsweise stark erweiterte kleinere venöse Aeste derselben repräsentiren. Papille sehr unregelmässig, aber scharf contourirt, stark geschrumpft. Während der Höhendurchmesser der Papille vor der Ligatur im aufrechten Bilde gezeichnet 28 mm., derjenige der Stauungspapille vom 8. September 35 mm. betrug, so misst heute der Höhendurchmesser bloss noch 25 mm. Farbe der Papille eine glänzend gelblichweisse, an einzelnen Stellen, namentlich am Rande bis graublauweisse. (Ophthalmoskop. Bild wurde mit Glas = —4,0 D deutlich gesehen und gezeichnet.)

20. September. Heute wieder mehr Secretion. Trübung scheint sich wieder auszubreiten und zwar nach oben. Pupille noch schön weit; Iris wenig gereizt. Hintergrund zeigt dasselbe Bild wie gestern, nur leicht verschleiert. Druck normal. Atropin.

2. Oktober. Trübung geheilt; Atropin und Borauswaschungen ausgesetzt. NB. Wegen Abwesenheit in Militärdienst musste Beobachtung unterbrochen werden.

10. October. Tod. Auge wurde in Müller'sche Lösung gelegt und später in Alkohol.

1. Februar 1880. Auge von normaler Grösse. Opticus hart an der Eintrittsstelle rein unterbunden. Porus opticus nur noch als ganz seichtes, in der Circumferenz verjüngtes Grübchen zu sehen. Die Opticusausstrahlungen zu beiden Seiten der Papille heben sich von der umgebenden Netzhaut nicht mehr deutlich ab. Von Retinalgefässen makroskopisch nur äusserst wenig zu sehen. Retina ausserhalb des Ausstrahlungsgebietes sehr stark gefältelt.

Versuch 12.

Operation den 5. September 1879. Supraorbitalschnitt: Ablösung der Tarsalfascie vom Knochenrand, Resection des obern knöchernen Augenhöhlenrandes. Beim Nachhintengehen mit der stumpfen Scheere, um das lokere

Bindegewebe vom Bulbus zu entfernen, tritt eine sehr starke venöse Blutung ein. Längere Zeit in Anspruch nehmende Tamponade. Starke Myosis bei Anlegung der Ligatur. Totale Insensibilität der Cornea. Naht der Fascie mit dem Periost des Orbitaldaches. Reinigung der Wunde mit Carbol. Lockere Lidnaht.

Abends. Keine Drucksteigerung. Cornea klar, insensibel. Pupille mässig weit. Leichte Secretion. Hintergrund klar (mit Glas —2,0 D deutlich). Venen erweitert, stark geschlängelt. Arterien von den Venen an Farbe nicht zu unterscheiden, beide stellenweise unterbrochen. Hautwunde per primam geheilt. Borwaschung. Lidnaht.

7. September. Lider nicht mehr vereinigt.

8. September. In der obern Hälfte der Cornea ein erheblicher Epithelverlust, leicht getrübt. Lider wieder vereinigt. Atropinvaseline.

10. September. Trübung von ovaler Form, in der obern Hälfte der Cornea gelegen, im auffallenden Lichte mit zahlreichen, kleinen, punktförmigen, weisslichen Infiltrationen längs der Peripherie. Augenhintergrund nicht mehr deutlich. Die Keratitis hat sehr viel Aehnlichkeit mit der neuroparalytischen nach Trigeminuslähmung, wie ich sie gleichzeitig in der Bernerklinik an der Cornea eines Kindes zu beobachten Gelegenheit hatte.

11. September. Keratitis hat nicht zugenommen, dagegen ist heute die ganze getrübte Stelle von gesticheltem, punktirtem Aussehen, Hintergrund wieder zu erleuchten und hie und da ein Gefäss undeutlich zu erkennen. Druck normal. Atropin. Lidnaht.

12. September. Trübung der Cornea etwas zurückgegangen; Pupille wieder schön weit. Hintergrund noch immer etwas verschleiert. Papille und Ausstrahlungsgebiet des Opticus von grauweisser Farbe; einzelne sehr enge, fadenförmige Gefässe darauf zu erkennen.

13. September. Trübung heute noch mehr zurückgegangen, bedeutend kleiner wie früher. Papille sehr scharf abgesetzt. Gefässe, namentlich Arterien, stark verengt und von ziemlich gestrecktem Verlauf.

15. September. Kaninchen heute todt in der Kiste. Wunde der Haut geheilt. Dagegen fand sich unter der Haut an der Vereinigungsstelle des Periosts mit der Tassalfascie ein bedeutender Käseheerd. Auge behufs Erhärtung in Müller'sche Lösung und später in Alkohol gelegt.

1. Februar 1880. Auge von normaler Grösse. Sehr starke Quellung des untern Papillenrandes. Porus opticus bedeutend verschmälert, seichter. Auge zeigt makroskopisch sonst keine Veränderungen.

Versuch 13.

Grosses Kaninchen. **Operation den 11. September,** $^1/_2$*11 Uhr.* Oc. dext. Supraorbitalschnitt, mit Resection des Orbitaldaches. Pupille nach der Operation sehr eng (2 mm.), $^1/_2$ Stunde später schon wieder 5 mm. und Nachmittags 2 Uhr 8 mm. weit. Cornea insensibel. Wunde mit 5 % Carbolsäurelösung gereinigt. Lidnaht.

Abends 6 Uhr. Starke Chemosis, Cornea klar, Pupille weit (8 mm.). Ophthal-

moskopisch: Gefässe nirgends unterbrochen; deutliche Verbreiterung der Venenstämme, namentlich rechterseits. Arterien etwas enger wie früher. Druck normal

12. September, *8 Uhr.* Cornea klar. Pupille gleich weit wie gestern Abend (8 mm). Tension normal. Hintergrund klar. Gefässverlauf wie vor der Operation, nur Verengerung der Arterien und Verbreiterung der Venen. Die Dimensionen des ophthalmoskop. Bildes allseitig gleichmässig verkleinert (Glas = —9 D).

Nachmittags 3 Uhr. Status ophthalmosk. idem, nur sind jetzt auch die kleinern Venen, die aus der Papille kommen, stark gestaut. Pupille schön weit. Cornea klar, insensibel.

13. September. Starke Secretion. Ziemlich ausgedehnte, beginnende, scharfrandige Trübung (mit Epithelabschilferung) am obern innern Theil der Cornea. Pupille heute bloss 4 mm. weit. Duboisinsalbe. Kaninchen abgesondert. Keine Lidnaht.

15. September, *Morgens.* Trübung bedeutend durchsichtiger geworden. Pupille wieder mässig weit. Druck nicht erhöht. Hintergrund deutlich. R.-Gefässe zeigen einen ähnlichen Status wie am 13. September, sind nirgends unterbrochen. Duboisintropfen.

Abends. C.-Trübung scheint zurückzugehen. Pupille jedoch nicht stark erweitert. Ophthalm. Status ähnlich wie gestern, nur Arterien um ein geringes enger.

16. September. Frischer Substanzverlust des Epithels, unmittelbar nach unten an den frühern anschliessend. Trübung eine geringe, am stärksten nach aussen von der scharf abgegrenzten Abschilferung. Status Ophthalmosk. derselbe. Druck wie links. Da Secretion gering, heute wieder Liedverschluss

17. September. Fast keine Secretion mehr. Trübung wie gestern, Cornea im übrigen klar, Pupille mässig weit. Auge heute eher etwas weicher. Hintergrund deutlich. Gefässe nicht unterbrochen. Bild erscheint wieder etwas grösser. Atropin. Lidverschluss.

19. September. Cornea im Ganzen klar, insensibel, Trübung nicht zugenommen. Pupille heute wieder schön weit. Augenhintergrund klar. Gefässe beiderseits bedeutend enger, namentlich die rechtseitige Arterie. Hyperæmie der kleinen Venenäste auf der Papille stärker ausgeprägt.

20. September. Cornea wieder im Ganzen undurchsichtiger, zeigt eine neue Trübung von rundlicher Form mit scharf markirtem Rande. Pupille wieder enger (6 mm.). Stärkere Secretion. Papille und temporale Retinalhälfte verschleiert. Gefässe noch enger wie gestern, namentlich Arterien, jedoch nirgends unterbrochen. Druck normal. Trockenes Atropin. Fleissige Borwaschung.

25. September. Trübung wieder bedeutend zurückgegangen. — Wegen Abwesenheit in Militärdienst musste Beobachtung für einige Zeit unterbrochen werden.

1. November. Cornea prächtig klar; von der frühern Trübung nur ein ganz geringer Ueberrest im auffallenden Lichte zu sehen (Nubecula), welcher aber im durchfallenden in keiner Weise genirt. Rechte Pupille gleich weit wie linke und reagirt in derselben Weise auf Licht. Rechte Cornea scheint fast in ganzer Ausdehnung wieder sensibel zu sein, jedoch etwas geringer wie links. Druck rechts wie links. Hintergrund prachtvoll klar. Gefässe (Venen und Arterien) enger wie früher, jedoch nirgends unterbrochen, von ähnlichem Verlauf wie vor

der Operation. Papille und Opticusausstrahlung intensiv bläulichweiss. Bei der Austrittsstelle der linkseitigen Gefässe aus dem Trichter erscheint ein s-förmig gewundenes, deutlich pulsirendes venöses Gefäss. Retina braunroth. (Dieses ophthalmosk. Bild wurde gezeichnet.) Sitz der Hautwunde über dem Orbitaldache kaum mehr zu konstatiren, Haare fast ganz nachgewachsen; Haut über dem Knochen verschieblich.

11. November. Cornea nur noch in ihrer obern Hälfte insensibel, untere deutlich empfindlich. Schon seit 3 Wochen Borwaschungen und Atropin ausgesetzt. Retinalgefässe noch immer deutlich enger wie auf dem linken gesunden Auge. Sonst keine Veränderungen; Papille und Trichter sehr deutlich, in der Umgebung keine Pigmentauflagerungen.

13. November. Status ophthalmoscop. idem. Betreffs der Cornealsensibilität, die nur auf die untere Hälfte beschränkt, derselbe Befund. Pilocarpin-Versuch: Pupille vor der Pilocarp.-Einträufelung: Oc. d. = 10mm; 2 Stunden nach der Pil.-Einträufel.: Oc. d. = 5mm.

8. Dezember. Status idem. Pilocarpin-Versuch.

Weite der Pupille: 3 Uhr 15 { Oc. d. = 9mm breit u. 10mm hoch (operirtes Auge). Oc. sin. = 9mm „ u. 10mm „ (normales Auge).

Pilocarpinum muriaticum eingeträufelt.

Weite der Pupille: 4 Uhr 10 { Oc. d. = 7mm breit u. 8mm hoch. Oc. sin. = 4mm „ u. 5mm „

„ „ „ 5 Uhr 45 { Oc. d. = 6mm „ u. 7mm „ Oc. sin. = 4mm „ u. 5mm „

„ „ „ 8 Uhr — { Oc. d. = 5mm „ u. 6mm „ Oc. sin. = 5mm „ u. 6mm „

9. Dezember, *Morgens.* Pilocarpinwirkung vollständig verschwunden.

Weite der Pupille: 9 Uhr 15 { Oc. d. = 9mm breit u. 10mm hoch. Oc. sin. = 10mm „ u. 10mm „

Pilocarp. muriat. eingeträufelt.

Weite der Pupille: 10 Uhr — { Oc. d. = 6mm breit u. 7mm hoch. Oc. sin. = 6mm „ u. 7mm „

„ „ „ 1 Uhr 30 { Oc. d. = 7mm „ u. 8mm „ Oc. sin. = 7mm „ u. 8mm „

Von neuem Pilocarp. muriat.

Weite der Pupille: 2 Uhr — { Oc. d. = 7mm „ u. 8mm „ Oc. sin. = 6mm „ u. 7mm „

„ „ „ 2 Uhr 15 { Oc. d. = 6mm „ u. 7mm „ Oc. sin. = 5mm „ u. 6mm „

NB. Pupille verengert sich bei intensivem Licht noch um 1—2mm.

Weite der Pupille: 2 Uhr 30 { Oc. d. = 6mm breit u. 7mm hoch. Oc. sin. = 5mm „ u. 6mm „

11. Dezember. Status corneae idem. Heute ophtalmoscop. Bild so ziemlich dasselbe wie vor der Operation. Es muss wahrscheinlich die Ligatur aus irgend einem mir nicht klar bewussten Grunde die Circulationsverhältnisse der Retina weniger beeinflusst haben als in den übrigen Versuchen.

14. Dezember. Hintergrund zeigt nunmehr heute gegenüber früher deutliche Veränderungen. Trichter erscheint auffällig erweitert. Papille an ihrem

obern Rande durch einen schmalen Pigmentsaum begrenzt, dessgleichen unterer Rand, wo Pigmententwicklung bedeutender und sich eine Strecke weit auf die Retina fortsetzt. Gefässe erscheinen heute wieder enger wie normal. Ausserdem ist der Streifen der doppelt contourirten Nervenfasern verschmälert (Hintergrund mit Glas = —10,5 D. deutlich). Druck nicht erhöht.

27. Dezember. Status corneae idem. Hintergrund klar. Gefässe links von derselben Weite, während rechts Vene deutlich weiter wie Arterie. Retina nach oben und unten von der Papille nicht mehr so schön roth wie früher, sondern mehr schmutzigrothbraun, zeigt leichte diffuse grauschwarze Pigmentirung.

3. Januar 1880. Pigmentirung am obern und untern Rand der Papille heute ausgesprochener, während untere Grenze scharf, ist obere undeutlich, verschwommen. Obschon Trichter erweitert, ist er doch nicht tiefer wie früher, sondern eher seichter geworden. Druck nicht erhöht.

13. Januar. Heute sowohl oberer wie unterer Papillenrand sehr scharf. Das nach oben und unten von der Papille gelegene Stück der Retina zeigt deutliche Verfärbung, ist schmutzig braunroth, mit massenhaften rundlichen Pigmentanhäufungen versehen, die unregelmässig zerstreut, eine schmutzig dunkelgraue Randzone mit schwarzem Centrum besitzen. Die Verfärbung reicht sowohl nach oben wie nach unten so weit Retina für den Augenspiegel zugänglich. Nach links und rechts von dieser deutlich veränderten Zone zeigt Retina ganz normales Aussehen. Status der Gefässe derselbe. Die Verschmälerung der doppelt contourirten Nervenfasern hat an Ausdehnung noch zugenommen.

1. Februar. Kaninchen steht noch gegenwärtig in Beobachtung. Früheres Bild (v. 13. Jan.) ohne wesentliche Veränderung.

Versuch 14.

Operation den 13. November 1879. Supraorbitalschnitt. Sehr starke venöse Blutung. Pupille nach der Umschnürung sehr eng, kurze Zeit nachher wieder von mittlerer Weite. Cornea insensibel. Eine Stunde später in der obern Hälfte der Cornea eine ziemlich bedeutende Abschilferung zu erkennen.

Nachmittags 3 Uhr. Sehr starke Chemosis. Starker Exophthalmus. In der Wunde ist rothes, zum Theil flüssiges Blut zu sehen (wahrscheinlich die Folge einer Blutung in der Augenhöhle). An der Stelle der gestrigen Abschilferung ist jetzt eine Trübung zu konstatiren. Cornea insensibel. Pupille bereits wieder 8 mm weit. Hintergrund leicht verschleiert. Arterien verengt; Venen leicht gestaut. Atropin.

15. November. Trübung von gestern saturirter. Chemosis nicht mehr bedeutend. Exophthalmus zurückgegangen. Druck nicht erhöht. — *Abends:* Oberes Lid stark geschwellt, bedeutende Phlegmone. Ueber der Hautwunde deutliche Fluctuation; nach Entfernung der hintern Nähte wird dunkelrothes, dickflüssiges Blut entleert. Cornealtrübung zeigt progressiven Charakter. Pupille stark verengt, Iris verfärbt, gequollen. Druck nicht erhöht. Atropin.

17. November. Die grauweisse Trübung des Cornea zeigt in der Lidspaltenzone eine bläulichgraue Verfärbung. Infiltration des obern Lides noch immer bedeutend. Lid sehr schmerzhaft.

19. November. Cornea in ganzer Ausdehnung trüb, in der Lidspaltenzone bläulichgrün verfärbt. Bedeutende Phlegmone in der Gegend der Operationswunde. Kaninchen durch Chloroform getödtet. — Auge behufs Erhärtung in Müllerscher Lösung und später in Alkohol aufbewahrt.

1. Februar 1880. Auge nicht vergrössert. Cornea leicht verdickt, zeigt einen unbedeutenden oberflächlichen Defect. Pupille enger wie am linken normalen Auge. Porus opticus ausgefüllt mit einer weisslichen bröckligen Masse. Eiterige Exsudate weder im vordern noch hintern Bulbusabschnitt makroskopisch nachweisbar.

Versuch 15.

Grosses braunes Kaninchen. **Operation den 13. September,** *Morgens 10 Uhr.* Conjunctivalwunde in der Nähe des obern Cornealrandes. Ein 2 mm langes Stück des Opticus wird abgeschnürt. Operation ohne irgend ein Hinderniss, ohne Blutung. Cornea total insensibel. Pupille vor der Operation = 9 mm weit, unmittelbar nach der Umschnürung = $2^1/_2$ mm, eine Stunde später = 5 mm und Nachmittags 3 Uhr: Pupille senkrecht oval (5 mm breit und 7 mm lang). Schon eine halbe Stunde nach der Operation waren 3 oberflächliche Ulcerationen resp. Vertiefungen auf der Cornea zu erkennen (Austrocknungsphänomen). Lidverschluss, Kaninchen abgesondert. (S. hinten Bild I.)

15. September, *8 Uhr Morgens.* Cornea zeigt an einzelnen Stellen geringe Trübung, die bei gewöhnlichem Tageslicht kaum sichtbar. Die am 13. Sept. sichtbaren, fälschlich für Ulcerationen gehaltenen Vertiefungen der Cornea heute vollständig spurlos verschwunden. Pupille mässig weit. Druck nicht erhöht. Augenhintergrund ziemlich klar, Gefässe sehr eng, stellenweise schon fadenförmig. Duboisin.

Abends $6^1/_2$ *Uhr.* Cornea insensibel, von der gestrigen Trübung nichts mehr zu sehen; Pupille trotz Duboisin nicht vollständig erweitert. Druck gegenüber dem linken normalen Auge heute eher etwas herabgesetzt. Papille und Ausstrahlungen des Opticus trüb, grauweiss; Gefässe spärlich, auf kürzere oder längere Strecken unterbrochen. Atropin. Lidverschluss.

16. September. Cornea klar. Pupille schön weit. Ein dichter Gefässpannus, 2 mm über die Cornea herüberragend, hat sich in der obern Hälfte derselben entwickelt. Hintergrund klar; Papille trüb, graugelbweiss, erscheint unregelmässig vergrössert, nach oben stark ausgebuchtet. Retina um Papille und Opticusausstrahlung von braunrother Farbe, im übrigen normal. Retinalgefässe immer noch sehr spärlich, namentlich temporalwärts, sehr eng, fadenförmig, auf grosse Strecken unterbrochen.

17. September. Papille immer noch stark trüb geschwellt; die zungenförmige Ausbuchtung nach oben hat an Ausdehnung noch zugenommen, sie beträgt in ihrer Höhenausdehnung circa die Hälfte des verticalen Papillendurchmessers. Gefässe auf der Papille verschwunden bis auf zwei isolirte Stücke, die der temporalen Vene und Arterie anzugehören scheinen. Auf der Opticusausstrahlung temporalwärts ein einziges kurzes Rudiment von Retinalgefässen, nasalwärts zwei längere Abschnitte der streckenweise verschleierten

Arterie und Vene sichtbar. (Dieses ophthalmoskop. Bild wurde mit Glas = — 10,5 D. gezeichnet.)

Abends: Cornea klar, insensibel. Pupille unregelmässig erweitert, von dreieckiger Form. Tension normal.

19. September. Pupille wieder von rundlicher Form, immer noch ziemlich eng (5 mm). Hintergrund klar. Papille noch viel unregelmässiger contourirt als Tags zuvor, Ausbuchtung gerade nach oben noch im Fortschritt begriffen. Zwischen ihr und dem temporalen Opticusbändchen hat sich eine früher nur schwach angedeutete trübgelbe Ausbuchtung stark vergrössert. Von den beiden Gefässstücken auf der Papille sind nur zwei ganz kurze Rudimente ($^1/_6$ Papillendurchmesser lang) zu sehen. (Ophthalmoskop. Bild wurde gezeichnet.)

Abends: Pupille wieder etwas weiter, oval (6 mm breit u. 8 mm lang). Status ophthalmoskop. idem, nur sind jetzt auch nasalwärts von der Papille keine Gefässe mehr sichtbar. Papille und Opticusaustrahlung intensiv grauweiss, trüb, undurchsichtig, mit einem Stich in's Bläuliche (Glas = — 7,0 D). Druck nicht erhöht.

20. September. Iris wieder stark gereizt, gequollen, verfärbt. Pupille sehr eng. Cornea links oben leicht diffus rauchig getrübt. Augenhintergrund nur nach links deutlich zu sehen. Auf der Papille (linke Hälfte) wieder ein grösseres Stück Gefäss sichtbar. Atropin, Lidnaht.

NB. Wegen Abwesenheit in Militärdienst musste Beobachtung vom 21. September bis 30. Oktober sistirt werden.

1. November. Seit 8 Tagen sowohl Atropin als Borauswaschung ausgesetzt. Heute keine Secretion mehr. Cornea klar, vollständig insensibel, von der damaligen Trübung nur noch eine streifenförmige Macula zu constatiren. Druck auf beiden Augen gleich. Hintergrund prachtvoll klar. Papille gegenüber früher bedeutend verkleinert, Ausbuchtung nach oben wesentlich zurückgegangen; Grenzen scharf, aber sehr unregelmässig. Retinalgefässe wieder in ganzer Ausdehnung zu sehen, Arterie und Vene, was Farbe betrifft, nicht mehr von einander zu unterscheiden, beide sehr eng, fadenförmig, gestreckt, nirgends mehr unterbrochen. Rechte Vene taucht ausserhalb (im senkrechten Bilde 2 mm) der Papille aus den doppelt contourirten Nervenfasern als dunkelrother, pulsirender Punkt auf, während sie früher über den Papillarrand sich schlingend eine Strecke weit in den Trichter zu verfolgen war. — Papille unregelmässig begrenzt, an einigen Stellen, namentlich rechts unten und links oben stark eingezogen, so dass ein schief gestelltes Oval resultirt. An den Rändern ist sie deutlich pigmentirt, zeigt auf ihrer Oberfläche zahlreiche Erhebungen nnd Vertiefungen und ausserdem mehrere bräunlich verfärbte, pigmentirte Stellen, nebst einzelnen deutlich ausgebildeten Gefässen, von denen mehrere in der äussern Papillenhälfte von den temporalen Hauptstämmen aus senkrecht nach oben steigen, wo vor der Operation nur einzelne feine Aestchen sichtbar waren. Der während der Schwellungsperiode längere Zeit aufgehobene Trichter ist total verändert wieder zu sehen. Nach oben von der Papille ist die Netzhaut in weitem Umfang schmutzig braunroth verfärbt, enthält vielfach unregelmässige Pigmentablagerungen nebst einzelnen atrophischen Plaques; Gefässe der Chorioidea schimmern stellenweise durch.

7. November. Status ophthalmoskop. im grossen Ganzen derselbe, nur scheinen die retino-chorioiditischen Veränderungen nach oben zugenommen zu haben. Papille und markhaltige Nervensubstanz heute entschieden weisser wie früher. Cornea prächtig klar, vollständig insensibel. Pupille bei mässiger Beleuchtung gleich weit wie auf dem linken Auge. Druck nicht erhöht.

8. November. Papille ganz unregelmässig contourirt, nach vorn unten und unten aussen ziemlich scharf markirt durch einen braunschwarz pigmentirten Saum; nach oben Grenzen verwischt, gehen oberhalb der frühern normalen Begrenzungsstelle über in eine Zone der Netzhaut, die durch Veränderung des Pigmentepithels, Rarification, Verschwemmung des Pigmentes, Anhäufung desselben an andern Stellen, das Bild einer ausgedehnten Chorio-Retinitis disseminata darbietet. Auffallend, dass die Veränderungen des Pigmentes, welche eine Breite von circa $2^1/_2$ Papillendurchmesser besitzen, nur gerade nach oben vorhanden. Eigenthümlicherweise gehen die schon erwähnten vom Ursprung der temporalen Netzhautgefässe auf der Papille nach oben verlaufenden, ziemlich stark entwickelten Gefässzweige über den obern verwischten Papillarrand direct über in breite Chorioidalgefässe. Wir haben hiemit das *interessante Factum* konstatirt, *dass sich aus feinen Retinalgefässen auf der Papille, die wahrscheinlicherweise durch Capillaren mit dem Ciliargefässsystem communicirten, starke Anastomosen zwischen den beiden Gefässsystemen entwickelt haben.* (Augenhintergrund wurde gezeichnet, s. hinten Bild II.)

9. November. Cornea immer noch schön klar. Pupille verengt sich deutlich auf Licht, namentlich bei länger dauernder Lichteinwirkung. (Weite der Pupille bei mässiger Beleuchtung 10—12 mm, bei intensiver Lichteinwirkung 5—7 mm.) Cornea in ganzer Ausdehnung insensibel. Ophthalmoskop. Befund derselbe. Retinalgefässe auf den Opticusausstrahlungen sehr eng; Arterie besonders nach links, bald nachdem sie die Papille verlassen, äusserst fein, so dass sie gegen die Peripherie hin kaum mehr sichtbar.

13. November. Die atrophischen Veränderungen der Chorio-Retinitis mit Bildung von gelblichen Herden abwechselnd mit Pigmentanhäufungen heute noch schärfer markirt. Auch auf der Papille beginnt die mehr gleichmässig diffuse Pigmentirung auf einzelne markirtere Stellen sich zu concentriren. Trichter hat an Tiefe wieder etwas zugenommen, die Gefässe im Grunde desselben mit Glas $=$ — 10,5 D. deutlich, während für die übrige Partie des Hintergrundes zum Deutlichsehen bloss Glas $=$ — 7,5 D. nöthig. Druck nicht erhöht. Pilocarpinversuch: Es werden 3—4 Tropfen einer 10 % Lösung von Piloc. muriat. eingeträufelt.

Weite der Pupille vor der Einträufelung: { Oc. d. = 8 mm. / Oc. sin. = 10 mm.

Zwei Stunden nach der Piloc.-Einträufelung: { Oc. d. = $6^1/_2$ mm. / Oc. sin. = 6 mm.

Am Abend Pilocarpinwirkung verschwunden.

19. November. Status ophthalmoskop. idem. Cornea vollständig insensibel.

8. Dezember. Von neuem Pilocarpinversuch.

Weite der Pupille vor der Einträufelung: { Oc. d. = 8 mm breit, 8 mm lang. / Oc. sin. = 9 mm „ 8 mm „

3 Uhr Nachmittags 3—4 Tropfen Piloc.-Lösung eingeträufelt.

4 Uhr, Weite der Pupille: { Oc. d. = 6 mm breit u. 7 mm lang. / Oc. sin. = 4 mm „ u. 5 mm „

5 Uhr, 45 Min. Weite der Pupille: { Oc. d. = 6 mm breit u. 7 mm lang. / Oc. sin. = 5 mm „ u. 6 mm „

Von neuem Pilocarpin eingeträufelt.

8 Uhr, Abends. Weite der Pupille: { Oc. d. = 5 mm breit u. 6 mm lang. / Oc. sin. = 4 mm „ u. 5 mm „

9. Dezember.

10 Uhr, Morgens. Weite der Pupille: { Oc. d. = 8 mm breit u. 9 mm lang. / Oc. sin. = 9 mm „ u. 9 mm „

Da Wirkung des Pilocarpins vorüber, von neuem eingeträufelt.

1 Uhr, 15 Min. { Oc. d. = 7 mm u. 8 mm. / Oc. sin. = 7 mm u. 8 mm.

1 Uhr, 45 Min. { Oc. d. = 5 mm u. 6 mm. / Oc. sin. = 6 mm u. 7 mm.

1 Uhr, 50 Min. { Oc. d. = 4 mm u. 5 mm. / Oc. sin. = 5 mm u. 6 mm.

1 Uhr, 55 Min. Atropin eingeträufelt.

2 Uhr. { Oc. d. = 5 mm breit u. 6 mm lang. / Oc. sin. = 7 mm „ u. 8 mm „

2 Uhr, 5 Min. { Oc. d. = 8 mm u. 9 mm. / Oc. s. = 9 mm u. 10 mm.

2 Uhr, 10 Min. { Oc. d. = 10 mm u. 10 mm. / Oc. s. = 10 mm u. 10 mm.

27. Dezember. Cornea klar, ebenso Augenhintergrund. Opticusausstrahlungen haben sowohl an Breiten- als an Längenausdehnung bedeutend abgenommen. Gefässe verhalten sich wie am 9. November. Ophthalmoskop. Befund der Papille so ziemlich derselbe wie am 8. November, nur zeigt die Papille ausserhalb des starken Pigmentringes stückweise eine weisse gürtelförmige Begrenzung (Scleralring?). — Die Farbe der markhaltigen Nervensubstanz ist gegenwärtig eine intensiv bläulichweisse.

3. Januar 1880. Cornea heute nicht mehr in ganzer Ausdehnung insensibel; der nach oben hinten gelegene Abschnitt nunmehr wieder deutlich empfindlich. — Ophthalmoskop. Befund derselbe. Die mittlere der starken Anastomosen zwischen den Retinal- und Chorioidalgefässen erscheint nicht mehr roth wie früher, sondern blass weiss, blutleer, mit Pigment umsäumt (Gefässwandveränderungen).

1. Februar 1880. Ophthalmoskop. Befund ohne wesentliche Veränderungen. Kaninchen steht noch in Beobachtung.

Versuch 16.

Mittleres schwarzes Kaninchen. **Operation den 3. November** nach der gewöhnlichen Methode unter dem obern Lid. Oc. d. Pupille unmittelbar nach

der Operation sehr eng, eine Stunde später wieder mittelweit. Cornea vollständig insensibel. Hintergrund: Arterien und Venen an einzelnen Stellen unterbrochen. Atropin. Lidverschluss. (S. hinten Bild III.)

4. November. Sehr starke Secretion. Cornea klar. Pupille mässig weit. Druck nicht erhöht. Gefässe, namentlich Venen, stärker geschlängelt, nicht mehr unterbrochen, dagegen von schwankendem Kaliber.

5. November. Cornea klar. Papille hyperaemisch (Capillarhyperaemie), stark vergrössert, zeigt nach oben links eine bedeutende Ausbuchtung von trübem, hellgelbem undurchsichtigem Aussehen.

6. November. Capillarhyperaemie auf der Papille etwas zurückgegangen. Die Retinalvenen verengt, noch immer stark geschlängelt und von ungleichem Kaliber, stellenweise fadenförmig, jedoch nirgends unterbrochen. Arterien sehr bedeutend verengt, in grösster Ausdehnung fadenförmig. Papille noch immer stark vergrössert, unregelmässig ausgebuchtet; die ausgebuchteten Stellen trüb, von intensiv gelber Farbe. Sämmtliche Details des ophthalmoskopischen Bildes erscheinen gleichmässig verkleinert. Cornea klar, heute wie gestichelt, mit zahlreichen kleinen Unebenheiten (Vertiefungen) besetzt. Pupille auf Atropineinträufelung sehr schön weit. Secretion der Conjunctiva geringer. Druck nicht erhöht. *Abends 5 Uhr:* Capillärhyperaemie immer noch deutlich. Auf der Papille eine kleine Haemorrhagie über dem Austritt der linken Vene. Ausbuchtung nach links oben hat an Umfang zugenommen. Arterien sehr eng, nunmehr wieder an verschiedenen Stellen deutlich unterbrochen, an andern fadenförmig. Sonst Status idem. (Hintergrund wurde gezeichnet.) Pupille prächtig erweitert. Cornea klar, nicht mehr deutlich gestichelt, vollkommen durchsichtig. Lidverschluss.

7. November. Cornea klar, insensibel, gestichelt (Eintrocknungsphänomen). Pupille ad maximum erweitert. Secretion unbedeutend. Hintergrund: Status idem.

8. November. Cornea klar, wieder gestichelt; Stichelung verschwindet, sobald Cornea befeuchtet (mit Borwasser oder durch Senken des Lides).

9. November. Cornea zeigt in ihrem obern Rand eine bläulichweisse oder bläulichgraue circa 1 mm breite, rauchig getrübte Zone; im übrigen klar. Pupille trotzdem sehr weit. Hintergrund klar. Ausbuchtung der Papille nach oben links hat an Ausdehnung noch mehr zugenommen. Ziemlich starke Stauung der Gefässe auf der Papille. *Rechte Retinalvene mit der linken durch eine ziemlich starke, in leichtem Bogen quer über die Papille verlaufende Anastomose verbunden.* Der Verlauf dieser Anastomose entsprach vor der Ligatur des Opticus annähernd einem kleinen venösen Aste, der von der rechten Vene unmittelbar nach ihrem Eintritt senkrecht nach oben abzweigte, um dem obern Rand der Papille entlang nach links zu verlaufen und im aufrechten Bilde 2—3 mm oberhalb der linken Vene sich zu verlieren Papille sehr in die Länge gezogen, intensiv gelblich grauweiss. Retinalgefässe immer noch sehr eng, namentlich nach rechts, wo sie an zahlreichen Stellen verengt oder unterbrochen erscheinen. Druck nicht erhöht. Atropin, Lidverschluss.

11. November. Sehr starke Secretion. Pupille weniger weit wie gestern. Cornea uneben. Die ziemlich stark getrübte, bläulichweisse, undurchsichtige

Randzone setzt sich in mehrere leichter getrübte, noch durchsichtige Partien zum Centrum fort. Hintergrund klar; ophthalmoskopischer Befund derselbe. Auge der Secretion halber offen gelassen. Gehörig Atropin und Borauswaschungen.

12. November. Noch immer ziemlich starke Secretion. Cornealtrübung hat nicht zugenommen. Pupille wieder schön weit.

13. November. Trübung scheint nun heute auf den obern Cornealrand beschränkt, die früheren, strahlig gegen das Centrum verlaufenden Trübungen zurückgegangen. Pupille mässig weit. Sehr starker Reparationspannus im obern Cornealdrittel. Hintergrund klar; Papille immer noch stark vergrössert, oberer Rand derselbeu heute wieder deutlich sichtbar. Retinalgefässe sehr eng, filiform, nirgends mehr unterbrochen. Auf der Papille massenhafte Gefässentwicklung, namentlich nach oben am stärksten, worunter deutlich sich abhebt die oben angeführte Queranastomose zwischen beiden Venen, zu der parallel verlaufend ein neues venöses Gefäss eine zweite Verbindung der Venen zu repräsentiren scheint. Keine Lidnaht.

14. November, *Morgens.* Trübung am obern Rand der Cornea stationär. Pupille schön weit. Noch immer starke Secretion. Papille erscheint nun heute, nachdem oberer Rand wieder deutlich ausgesprochen, von oben nach unten verschmälert. Die intensiv trübgelbweisse Färbung der nach oben ausgebuchteten Stelle sticht von der mehr grauweissen Färbung der Papille deutlich ab. Retinalgefässe fadenförmig eng, von gestrecktem Verlauf. In der Retina selbst noch nichts Abnormes zu sehen, keine atrophischen Herde, keine abnorme Pigmentirung. Druck nicht erhöht. — Abends: Immer noch ordentliche Secretion, trotz fleissiger Borauswaschung. Status corneae idem, nur ist der Reparationspannus am obern Cornealrand nicht mehr so gewulstet, mehr abgeflacht.

16. November. C.-Trübung zeigt heute einen deutlichen Defect, Cornea im übrigen klar, insensibel.

19. November. Ulcus corneae deutlich in Heilung begriffen, Reparationspannus im Schwinden. Pupille wieder schön erweitert. Hintergrund klar. Papille hat nach oben ihre früheren Grenzen angenommen. Die zungenförmige Ausbuchtung nach oben links hat sich grösstentheils zurückgebildet, lässt die Ausstrahlungen wieder deutlich erkennen. Papille immer noch rosig gefärbt. Anastomose beider Venen sehr deutlich. (Glas = — 7 D.)

27. November. Ulcus corneae geheilt; zwei Maculae zurückgeblieben. Cornea insensibel. Noch leichte Secretion, die aber in Folge Atropineinträufelung jedes Mal stärker wird. Hintergrund klar. Retinalgefässe sehr eng, sowohl Arterien als Venen, beide von derselben Farbe, sehr gestreckt. Papille besitzt in ihrem untern Theile noch immer unregelmässige Contouren, ausgezeichnet durch eine beginnende schwarzbraune Pigmentirung. Der obere, scharf markirte Papillarrand besitzt eine noch reichlichere, nach der Peripherie strahlig abklingende dunkle Pigmentirung, an welche sich nach links oben auf circa Papillengrösse eine unregelmässig fleckige Pigmententwicklung anreiht, welche eine grosse Zahl graulich-gelber Herde in unregelmässiger Zeichnung einschliesst (Chorio-Retinitis disseminata). Nach unten von der Papille zeigt die

angrenzende Netzhautpartie ebenfalls eine punkt- bis fleckenförmige graulich-schwarze Verfärbung. Papille immer noch leicht rosig gefärbt. (Hintergrund wurde gezeichnet, s. hinten Bild IV.)

6. Dezember. Cornea heute in ihrer untern Hälfte wieder deutlich sensibel. Pupille schön weit. Hintergrund klar. Chorio-Retinitis bietet dasselbe Bild. Veränderungen scheinen sich auf die circumpapilläre Zone zu lokalisiren. Die Retinalgefässe äusserst eng und stark gestreckt, von Verzweigungen fast keine mehr sichtbar; die Retinalarterie wird gegen die Peripherie zu so eng, dass sie nur mit Mühe gesehen werden kann. Ausstrahlung der doppelt contourirten Nervenfasern hat sowohl an Längen- als Breitenausdehnung bedeutend abgenommen; ihre Substanz von glänzend grauweisser Farbe. Pigmentverschwemmungen heute auch nach links und rechts von der Papille zu sehen.

8. Dezember. Pilocarpinversuch.

Normale Weite der Pupille: { Oc. d. = 9 mm breit, 9 mm hoch. / Oc. s. = 8 mm „ 8 mm „

3 Uhr 15 Min. Einige Tropfen einer 10 % Lösung von Pilocarp. mur. in den Bindehautsack eingeträufelt.

4 Uhr 15 Min. Weite der Pupille: { Oc. d. = 6 mm breit u. 6 mm hoch. / Oc. s. = 3 mm „ u. 4 mm „

5 Uhr 35 Min. „ „ „ { Oc. d. = 4 mm „ u. 5 mm „ / Oc. s. = 2 mm „ u. 3 mm „

8 Uhr 5 Min. „ „ „ { Oc. d. = 4 mm „ u. 5 mm „ / Oc. s. = 2 mm „ u. 3 mm „

9. Dezember.

9 Uhr 15 Min. „ „ „ { Oc. d. = 9 mm „ u. 9 mm „ / Oc. s. = 7 mm „ u. 8 mm „

9 Uhr 15 Min. Eserin. sulf. 0,3 : Aq. 10,0 : einige Tropfen eingeträufelt.

9 Uhr 25 Min. Weite der Pupille: { Oc. d. = 6 mm breit u. 7 mm hoch. / Oc. s. = 1 mm „ u. 1 mm „

Kaninchen zeigt ziemlich bedeutende Symptome einer Eserinvergiftung, welche aber drei Stunden später wieder völlig verschwunden.

11. Dezember. Pigmentverschwemmungen gerade nach oben von der Papille an Ausdehnung zugenommen; das Pigment selbst hat sich mehr concentrirt und ist dunkler geworden. Gefässe hochgradig verengt, fadenförmig, gestreckt.

14. Dezember. Status ophthalmoskop. im Ganzen derselbe. Die Zunahme der Pigmentverschwemmungen sowohl nach oben als nach unten kann mit Sicherheit konstatirt werden. Pigmentsaum des obern Papillarrandes noch dunkler und schärfer wie früher. Die Opticusausstrahlungen in ihrer Breite hochgradig verjüngt, kaum $^1/_5$—$^1/_6$ ihrer früheren Breite; am untern Rande, von der Papille weg eine Strecke weit nach rechts und links, mit einer dunklen Linie von Pigment umsäumt. — Nervensubstanz der doppelt contourirten Nervenfasern intensiv bläulich weiss, Papille noch ziemlich röthlich gefärbt. (Hintergrund wurde gezeichnet.)

27. Dezember. Cornea im ganzen klar; eine streifenförmige Macula im

obern Drittel quer über die ganze Cornea verlaufend. Nur noch Partie oberhalb der Macula insensibel. Druck nicht erhöht.

13. Januar 1880. Status corneae idem. Druck nicht erhöht. Pigmentsaum am untern Papillarrand stark verbreitert. Parallel demselben verläuft ein ganz analoger Pigmentsaum, von dem ersten durch eine schmale Zone weniger pigmentirter, röthlich colorirter Retina getrennt.

1. Februar. Ophthalmoskop. Befund ohne wesentliche Veränderungen. Kaninchen steht noch in Beobachtung.

Versuch 17.

Grosses grauweisses Kaninchen. **Operation den 6. November 1879,** nach der gewöhnlichen Methode unter dem obern Lid. Pupille nach der Umschnürung sehr eng (klein stecknadelkopfgross). Cornea total insensibel. Atropin. Lidverschluss.

Abends 5 Uhr. Cornea klar. Pupille trotz Atropin nur mittelweit, von unregelmässiger Form (keine Synechieen). Sehr starke Chemosis, wenig Secretion. Tension normal. Hintergrund klar. Venen stellenweise stark erweitert und geschlängelt, namentlich nach links. Retinalarterien sehr eng. Nach rechts Gefässe an zahlreichen Stellen unterbrochen und zwar oft auf bedeutende Strecke. Starke capilläre Hyperaemie auf der Papille; Papille selbst nicht mehr deutlich begrenzt, Trichter vollständig verschwunden. Zwei kleine Haemorrhagieen auf der Papille.

7. November. Papille in ganzer Ausdehnung, sowie der angrenzende Theil der Opticusausstrahlungen tief rosaroth (hochgradige Capillarhyperaemie mit einzelnen kleinen Haemorrhagieen). Status ophthalmoskop. im übrigen derselbe wie gestern. — Abends: Die insensible Cornea erscheint in ihrem grössten Theil gestichelt, namentlich im Centrum. Am obern Cornealrand zeigt sich eine leicht bläuliche Trübung. Noch ziemlich starke Chemosis. Pupille mässig weit. Druck nicht erhöht.

8. November. Cornea mit Ausnahme der bereits genannten leicht bläulichen Trübung klar. Stichelung sehr ausgesprochen und zwar in Form von kleinern und grössern Unebenheiten, resp. flachen Vertiefungen. Papille leicht verschleiert, jedoch immer noch intensiv rosaroth, gegen die Peripherie abblassend; durch die Röthung hindurch lassen sich die Ursprünge der beiden grossen Retinalvenen noch ziemlich deutlich erkennen. Ausserhalb der Papille Gefässe klar, deutlich venöse Stauung.

10. November. Trübung der Cornea links oben etwas zugenommen, zeigt einen eigenthümlich bläulichweissen, rauchigen Charakter. Stichelung erscheint wieder. Cornea vollständig insensibel, Druck normal. Papille unregelmässig vergrössert, heute nicht mehr so intensiv roth, mehr trüb, verschleiert, von schmutzig röthlich gelber Farbe. Grenzen nur nach unten deutlich festzustellen. Nach oben setzt sich Papille, soweit Hintergrund sichtbar, in eine graulichgelbe, undurchsichtige, trübe Zone von circa Papillen-Durchmesser-Breite fort. Zu beiden Seiten dieser Zone Netzhaut unverändert. Venen zeigen immer noch das Bild starker Stauung. Gefässe an einzelnen Stellen voll-

ständig unterbrochen, an andern stark verengt. Von Blutungen auf der Papille nichts mehr zu sehen.

11. November. Cornealtrübung hat zugenommen. Pupille ziemlich eng. Atropin. Lidnaht. — Abends: Von der stärker getrübten Randzone der Cornea strahlen einzelne leichtere Trübungen gegen das Centrum corneae aus. Cornea vorübergehend gestichelt, uneben. Papille noch immer leicht verschleiert, von trübgelblichem Aussehen. Retinalgefässe ebenfalls stark verschleiert, namentlich auf der Papille, jedoch in ihrem Verlaufe noch sichtbar; Venen stark geschlängelt und erweitert (namentlich nach rechts). Lidnaht weggelassen.

12. November. Trübung scheint zurückzugehen, Pupille schön weit. Secretion bedeutend abgenommen. Atropin, Borwaschung.

13. November. Trübung der Cornea nicht weitergeschritten; übrige Cornea schön klar, Iris nicht sehr erweitert, obschon Atropin. Am obern Cornealrand ein sehr breiter Gefässpannus. Hintergrund stark verschleiert, nur die grössern Retinalgefässe stellenweise durchzusehen. Abends: Status idem, wenig Secretion.

14. November. Secretion heute wieder etwas bedeutender. Hintergrund undeutlich. — Abends: Pupille etwas enger wie am Morgen. Die insensible Cornea klar, mit Ausnahme der rauchigen Trübung am obern Rand.

15. November, *Abends.* Stärkere Secretion. Pupille sehr eng. Vordere Kammer eng, im untern Theil etwas dicklicher Eiter (Hypopion) Auf der Cornea ein kleines Geschwür mit zwei seitlichen Ausläufern. Im Augenhintergrund nichts mehr zu erkennen.

16. November. Hypopion nicht zugenommen. Geschwür wird mit Carbol gereinigt.

19. November. Trübung der Cornea weiter geschritten. Pupille eng und Pupillargebiet von grauweissem, silberähnlichem Glanz. Cornea ektatisch. Auge erscheint vergrössert. — Kaninchen am gleichen Tage getödtet. — Auge wird behufs Erhärtung in Müller'sche Lösung gelegt.

20. Januar. R. Auge bedeutend verlängert, von birnförmiger Gestalt, im hintern Drittel mit einer ringförmigen starken Einschnürung versehen.

Normales Auge: Oc. sin.

uneröffnet: { Sag. D. = 18 mm. / Front. D. = 19 mm.

eröffnet: { Sag. D. = 17 mm. / Front. D. = 17 mm.

Cornea = 14—15 mm.

Operirtes Auge: Oc. d.

uneröffnet: { S. D. = 26—27 mm. / F. D. = 18—19 mm.

eröffnet: { S. D. = 25 mm. / F. D. = 17 mm.

Cornea = 16—17 mm.

Der Sagittaldurchschnitt zeigt den Glaskörperraum in zwei Kammern abgetheilt, deren Scheidewand der erwähnten ringförmigen Einschnürung entspricht und von der Chorioidea und Retina gebildet wird. Die Mitte dieser Scheidewand weist eine rundliche Oeffnung auf, die nichts anderes ist, als die

Chorioidalöffnung für den Opticus, welcher ausgerissen über 5 mm weit nach hinten gewichen ist. Zu beiden Seiten des Opticusstumpfes legt sich die stark birnförmig ausgebuchtete hintere Scleralpartie eng an, so dass derselbe 3 mm in die hintere Kammer hervorzuragen scheint, am Kopf den rothen Ligaturfaden tragend. Der Glaskörperraum in seinen beiden Kammern, sowie die Räume im vorderen Bulbusabschnitt sind sämmtlich mit Eiter ausgefüllt.

Versuch 18.

Kleines braunrothes Kaninchen. **Operation den 8. November**, unter dem obern Lide. Sehr bedeutende venöse Blutung während der Operation. Pupille unmittelbar nach der Umschnürung bedeutend verengt, später wieder mittelweit. Cornea vollständig insensibel. Atropin. Lidnaht.

9. November, *Abends*. Pupille trotz Atropin nur mässig weit. Geringe Secretion. Hintergrund klar. Papille gequollen, unregelmässig vergrössert, von trübem Aussehen, am Rande stark hyperaemisch. Trichter stark verkleinert. Venöse Stauung in den grossen Retinalgefässen. Arterien und Venen an einzelnen wenigen Stellen (nach links) gleichzeitig vollständig unterbrochen, an andern stark verengt. Tension normal. Keine Lidnaht.

11. November. Auf der Cornea mehrere flache Vertiefungen. Nach oben $^1/_4$ der Cornea trüb, undurchsichtig, übrige Corna ebenfalls leicht rauchig getrübt. Pupille ziemlich eng. Im Hintergrund nichts mehr zu erkennen.

13. November. Bedeutende Secretion, obschon Auge offen gelassen. Cornealtrübung weitergeschritten. Abends: sehr starke Secretion, intensive Iritis, zahlreiche hintere Synechieen. Cornealtrübung idem.

15. November. Auge erscheint vorgetrieben. Cornea ectatisch, rings um dieselbe ein intensiver Gefässring (Pannus).

19. November. Ectasie zugenommen. Cornea fast in ganzer Ausdehnung trüb, undurchsichtig, nur in der Lidspaltenzone etwas weniger intensiv getrübt. Kein Hypopion. Am Abend Kaninchen mit Chloroform getödtet. Augen in Müller'sche Lösung und später in Alkohol gelegt.

28. Januar 1880. Section: R. Auge bedeutend verlängert, von birnförmiger Gestalt. Aehnliche Ectasie des hintern Augenpoles wie bei Versuch 17. Oc. d.: S. D. = 25 mm; F. D. = 16 mm. Oc. s. (normales Auge): S. D. = 17 mm u. F. D. = 16 mm. Sagittaldurchschnitt zeigt denselben Befund wie bei Versuch 17, nur ist hier in der vordern Kammer kein Eiter nachzuweisen, ausserdem die Retina theilweise abgelöst. Glaskörper noch spurweise stark getrübt erhalten.

Versuch 19.

Mittleres braunweisses Kaninchen. **Operation den 10. November 1879.** Oc. d. Bei der Operation nach der gewöhnlichen Methode übler Zufall, Opticus reisst bei einer ungeschickten Bewegung des Kaninchens am Foramen opticum aus; das circa $1^1/_2$ cm lange Stück desselben wird abgetragen. (Dieser Fall

reiht sich somit als ausgedehnte Neurotomie an den Versuch 6 an.) Keine Opticus-Ligatur. Lidnaht.

11. November. Auge offen, Nähte abgebissen. Cornea vollständig klar insensibel; Pupille mässig weit. Hintergrund prachtvoll klar. Starke Stauungshyperaemie, Venen namentlich nach rechts sehr stark geschlängelt und verbreitert. Gefässe nirgends unterbrochen. Atropin. Lidligatur weggelassen.

12. November. Pupille unregelmässig erweitert. Cornea am obern Rand etwas trüb, von rauchigem Aussehen. Hintergrund verschleiert, Retinalgefässe noch undeutlich zu sehen.

13. November. Cornea in ganzer Ausdehnung, jedoch nicht überall gleich stark, rauchig getrübt, jedoch noch durchsichtig. Pupille mittelweit, mit zahlreichen, spinnwebartigen Exsudatmassen erfüllt. Ausgedehnte Phlegmone im Bereiche des obern Lides. Es entwickelt sich fortschreitend das Bild der Panophthalmie.

Versuch 20.

Grosses grauweisses Kaninchen. **Operation** nach der gewöhnlichen Methode **den 12. November 1879.** Cornea nach der Umschnürung vollständig insensibel, Pupille äusserst eng (1 mm). Hintergrund klar, ophthalmoskop. Bild sehr klein. Papille bereits unregelmässig begrenzt, trüb, grauweiss. Trichter aufgehoben. Retinalgefässe sehr stark verengt, stellenweise fadenförmig; nach rechts Vene und Arterie auf dem Rande der Papille gänzlich unterbrochen. Atropin. Lidverschluss.

Abends 7 Uhr. Gefässe an einzelnen Stellen unterbrochen, an andern fadenförmig verengt. Auf der Papille zwischen der Ursprungsstelle der Retinalgefässe eine Blutung. (Hintergrund mit Glas $= -1{,}5$ bis $+2{,}0$ D. deutlich zu sehen.) Pupille etwas weiter, jedoch noch nicht mittelweit.

13. November. Cornea klar, von gesticheltem Aussehen, am deutlichsten immer in der Lidspaltenzone (Austrocknungsphänomen). Wenig Secretion. Tension leicht herabgesetzt. Augenhintergrund deutlich (mit Glas $= -2{,}5$ D). Papille trüb, stark gequollen, unregelmässig contourirt. Gefässe auf der Papille von ungleichem Kaliber; Blutung abgeblasst, schwach rosaroth. Retinalgefässe beiderseits sehr fein, sowohl Venen als Arterien an zahlreichen Stellen unterbrochen. Abends: geringe Secretion, Pupille mässig weit.

14. November. Papille intensiv bläulich- bis gelblichweiss, von wolkiger unebener Oberfläche, stark vergrössert, unregelmässig nach allen Seiten hin zungenförmig ausgebuchtet, am stärksten nach oben. Auf der Papille in der Gegend des Ursprungs der linksseitigen Retinalgefässe eine neue ziemlich bedeutende Blutung. Oberhalb dieser Stelle bereits die Anfänge von Pigmentablagerung in Form kleiner, zahlreicher, braunschwarzer Punkte. Von der Blutung an nach rechts und oben zieht sich eine dunkle, fast schwarze Linie zur normalen Netzhaut hin, parallel mit den rechtsseitigen Retinalgefässen. Partie der Papille unterhalb dieser dunklen Linie mehr gelbweiss, oberhalb mehr röthlichgelb und schmutziger. Gefässe selbst sind sehr fein, spärlich, von gestrecktem Aussehen, vielfach auf grössere Strecken unterbrochen. Stellen-

weise ist das Gefässrohr als solches sichtbar, ohne dass eine Blutsäule in demselben erkannt werden kann; wahrscheinlich ist an diesen Stellen die Blutsäule unterbrochen. — Cornea von unregelmässiger Oberfläche; in der Nähe des obern Cornealrandes findet sich ein kleines Infiltrat von gleichmässig grauweisser Farbe. Cornea vollständig insensibel und, wenn längere Zeit nicht befeuchtet, von gesticheltem Aussehen. Pupille nur mässig weit.

15. November. Cornealtrübung idem; wenig Secretion. Papille hat noch an Ausdehnung zugenommen, ist schmutzig gelbweiss, total getrübt, auf derselben keine Gefässe, keine Pigmententwicklung mehr zu sehen. Gefässe ausserhalb der Papille sehr eng, gestreckt und nicht sehr weit zu verfolgen, noch stellenweise unterbrochen.

16. November. Starke Secretion; am obern Rand der Cornea intensiv weisse Trübung. Iris gereizt, Pupille eng. Sehr starke Necrose der Conjunctivalwunde und der Rectussehne. Hintergrund nicht mehr deutlich.

19. November. Sehr bedeutende Secretion. Es ist heute die ganze äussere Seite der Conjunctiva bulbi unterminirt und mit nekrotischen Fetzen erfüllt. Hypopion. Cornea gelbweiss, vollständig undurchsichtig.

Abends Kaninchen getödtet. Augen in Müller'sche Lösung gelegt.

1. Februar 1880. Auge nicht vergrössert. Sehnerv schön unterbunden. An der Umschnürungsstelle starke Schwartenbildung; unter derselben, namentlich gegen die Eintrittsstelle des Opticus massenhaft Eiter. Sagittaldurchschnitt: vordere Kammer und Glaskörperraum mit Eiter erfüllt. Retina in ganzer Ausdehnung abgehoben, mit dem Glaskörper verwachsen, von der Chorioidea durch Eitermassen getrennt.

Versuch 21.

Mittleres braunes Kaninchen. **Operation den 28. November,** *Morgens 10 Uhr, 35 Min.* Oc. d. Wieder unter dem obern Lid eingegangen. Kein Atropin. Cornea nach der Umschnürung total insensibel. Ueber den Stand der Pupille s. nebenstehende Tabelle. Lid offen gelassen.

11 Uhr, 30 Min. Hintergrund klar. Linke Hälfte: Arterie und Vene auf der Papille bedeutend enger, am Papillenrande Vene stark geknickt, gegen die Peripherie bedeutend geschlängelt, nicht überall gleich weit. — Rechte Bildhälfte: Arterie äusserst fein, fadenförmig, das Stück an der Peripherie der Papille kaum sichtbar. Vene ebenfalls sehr eng in ihrem Anfangsstück, nach Aussen allmählig wieder etwas weiter werdend; im ganzen Verlaufe stark geschlängelt. Gefässe rechts, sowohl Arterien als Venen, auffallend kleiner und enger wie links, wo hochgradige Stauung; während links sehr viel stark gewundene und verbreiterte Seitenäste zu sehen, sind dieselben rechts sehr spärlich und eng, aber gleichfalls stark gewunden. Papille und Umgebung viel blässer wie normal (Oc. sin.), ebenso das schöne, sonst intensive Roth der Retina bedeutend abgeblasst, mehr braunroth (Glas = — 6,5 D).

12 Uhr. Nach links Gefässe von derselben eben beschriebenen Beschaffenheit. Dagegen ist rechts ein Seitenast der Vene wieder etwas weiter, sehr stark geschlängelt. Auch Arterie ist rechts gegen die Peripherie zu wieder

etwas weiter geworden. Links Vene und Arterie von derselben Farbe, rechts dagegen Arterie deutlich blasser. Papille, namentlich rechte Hälfte und der ganze Abschnitt markhaltiger Nervenfasern nach rechts hin jetzt trüb-weiss, mit einem leichten Stich in's Gelbliche.

12 Uhr, 20 Min. Stauung nach links zugenommen, jetzt zahlreiche kleinere, ebenfalls sehr stark gewundene Aestchen, der Vene angehörend, die früher nicht gesehen, sichtbar. Eintrittsstelle beider Venen auf der Papille pulsirend. Ganzes ophthalmoskop. Bild kleiner (Glas = — 6,5 D).

2 Uhr, 20 Min. Leichte Secretion der Conjunctiva, deutliche Chemosis. Pupille mittelweit. Hintergrund im Ganzen Status idem, nur haben die Stau-

Tabelle über die Weite der Pupille bei Versuch 21.

		Breite. mm	Länge. mm
Vor der Operation	bei mässiger Beleuchtung	8	8
	bei intensiver Beleuchtung	4	6
28. November 1879. Operation: 10 Uhr, 35 Min.			
Unmittelbar nach der Umschnürung:			
Morgens: 10 Uhr, 50 Min.		1	$1^1/_2$
„ 10 „ 55 „		$1^1/_2$	$2^1/_2$
„ 11 „ 9 „		4	6
„ 11 „ 15 „		5	6
„ 11 „ 35 „		6	6
Nachmittags: 12 „ 15 „		6	$6^1/_2$
„ 2 „ 20 „		6	7
„ 4 „ — „		6	7
„ 6 „ 30 „		7	8
29. November.			
Morgens: 8 Uhr, 40 Min.		6	7
Abends: 6 Uhr, 30 Min.	bei mässiger Beleuchtung	8	8
	bei intensiver Beleuchtung	6	7
30. November.			
Morgens: 9 Uhr, 15 Min.	bei mässiger Beleuchtung	8	8
	bei intensiver Beleuchtung	6	7
Abends: 5 Uhr, — Min.	bei mässiger Beleuchtung	8	8
	bei intensiver Beleuchtung	6	7
1. Dezember.			
Morgens: 9 Uhr, — Min.	bei mässiger Beleuchtung	8	8
	bei intensiver Beleuchtung	6	7
Abends: 6 Uhr, — Min.	bei mässiger Beleuchtung	9	9
	bei intensiver Beleuchtung	7	8
2. Dezember.			
Morgens: 11 Uhr, — Min.	bei mässiger Beleuchtung	8	8
	bei intensiver Beleuchtung	7	7
3. Dezember.			
Morgens: 10 Uhr, — Min.	bei mässiger Beleuchtung	9	9
	bei intensiver Beleuchtung	7	7

ungserscheinungen zugenommen. Nach links Bild der hochgradigsten Stauungshyperaemie: sehr starke Schlängelung, bedeutende Verbreiterung und Dunklerfärbung der Venen. Arterien nehmen ebenfalls Theil, auch sie sind stark geschlängelt, dagegen schmäler und blasser wie die Venen. Nach rechts hin Gefässe immer noch enger wie links, jedoch um ein geringes weiter wie am Morgen. Vene hier jetzt mehr von gleichmässig weitem Kaliber. Arterie auch rechts enger und blasser wie Vene, namentlich auf der rechten Papillenhälfte. Anfangsstück der rechten Arterie deutlich pulsirend. Man sieht, wie die Blutsäule, welche nicht die ganze Breite des Gefässes auszufüllen scheint, sich stossweise vorwärts zu bewegen strebt. Die beiden Arteriae centrales retinae, die vor der Operation getrennt aus der Tiefe des Trichters über den links- und rechtsseitigen Papillenrand sich schlangen, treten jetzt gemeinsam aus der Mitte der Papille heraus. Das Anfangsstück der Art. cent. ret. dextra wird von Zeit zu Zeit blasser, blutleer, kaum sichtbar, um nach einiger Zeit wieder mehr gefüllt und von intensiverer Farbe zu erscheinen. Die äussere rechte Bildhälfte zeigt jetzt ebenfalls bedeutende Stauung, jedoch nicht so hochgradig wie links. Die beiden Venen münden ausserhalb des Porus opticus am Rande der Papille ein. Trichter selbst nicht mehr deutlich, stark verschwommen.

4 Uhr. Nach links immer noch das Bild der hochgradigsten Stauung; Anfangsstück der Vene auf der Papille an einer Stelle fadenförmig, zu beiden Seiten auf eine kurze Strecke weit stark verbreitert. Anfangsstück der Arterie jetzt sehr eng und blass. Nach rechts Gefässe (Venen wie Arterien) sehr eng und blass, Arterie jedoch enger wie Vene. Vene in ihrem Anfang immer noch weiter wie in ihrem weitern Verlaufe gegen die Peripherie, allein sehr blass. Trichter nicht mehr deutlich, ganze Papille intensiv trübweiss, mit bläulichem Schimmer. Papillengrenze nach rechts verwischt, nach links kaum mehr nachzuweisen, dagegen nach oben und unten deutlich markirt. Linke Hälfte der Papille ist von rosarother Färbung, man sieht zahlreiche neu aufgetretene, äusserst feine Gefässe. Rechte Papillenhälfte dagegen auffallend blass, fast gleichmässig trübweiss, ohne Gefässe. — Papille selbst von unregelmässiger Oberfläche: grauweisse undurchsichtige Stellen wechseln mit trüben gelblichen ab. Retina noch immer, soweit sichtbar, blassroth bis blass rothbraun.

4 Uhr, 25 Min. Arterie nach rechts im Ganzen äusserst dünn, fadenförmig und im grössten Theil ihres Verlaufes blass; nur in der äussersten Peripherie etwas röther und breiter. Noch immer auffälliger Gegensatz zwischen der Blutfülle links und der Anaemie rechts. Arterienpuls rechts nicht mehr zu sehen.

6 Uhr, 30 Min. Status idem. Links Gefässe intensiv roth, kein Unterschied der Farbe zwischen Arterie und Vene, Bild der Stauungshyperaemie. Rechts dagegen Bild der Anaemie, Arterien und Venen sehr eng (erstere fadenförmig), blassroth. Hyperaemie der linken Papillenhälfte etwas zurückgegangen: unterer Rand der Papille heute leicht verwischt. Retinalgefässe nirgends unterbrochen. Druck nicht erhöht. Cornea klar, zeigt aber das bekannte punktirte, gestichelte Aussehen in der Lidspaltenzone. Hält man das Lid offen, so dass während einiger Zeit keine Thränenflüssigkeit die Cornea be-

feuchtet, so zeigt sich diese Stichelung auch an den übrigen Stellen der Cornea. Leichte Chemose.

29. November. *Morgens 8 Uhr, 40 Min.* Auf der linken Opticusausstrahlung immer noch das Bild der hochgradigsten Stauung; Venen in ihrem ganzen Verlaufe gleichmässig dunkel braunroth, sehr weit, aber überall gleichmässig vom Centrum gegen die Peripherie langsam abnehmend. Rechts bieten die Gefässe ausserhalb der Papille nicht mehr das gestrige Bild der hochgradigen Verengernng, sondern auch hier Bild beginnender Stauung, namentlich in der Peripherie am deutlichsten, wo sowohl Arterie wie Vene ziemlich weit, geschlängelt und gleichmässig tiefroth erscheinen. Gegen die Papille zu werden die Gefässe immer blasser und immer mehr wie verschleiert. Papille ungleich trüb, intensiv grauweisse, glänzende Partien wechseln mit röthlichern mattern Partien deutlich ab; es zeigt aber Papille immer noch in ihren Randpartien das Bild der capillären Hyperaemie, namentlich linke Hälfte. Grenzen nach unten verwischt, vom Trichter keine Spur mehr sichtbar. Cornea klar, vollständig insensibel; Pupille mässig weit, verengert sich auf Licht (8 mm bei mässiger Beleuchtung, 6 mm bei intensivem Licht). Chemosis heute etwas stärker. Leichte schleimige Secretion.

10 Uhr. 50 Min. Pupille wird beim Ophthalmoskopiren deutlich enger. Hintergrund zeigt so ziemlich dasselbe Bild, nur hat rechts Stauung im Bereiche der grossen Gefässe noch zugenommen. Papille zeigt nach unten bereits eine leichte Ausbuchtung. Substanz der doppelt contourirten Nervenfasern rechts blasser, mehr getrübt wie links.

Abends 6 Uhr, 30 Min. Cornea schön klar, Pupille im Halbdunkel schön weit (8 mm), bei Licht deutlich enger (6 mm breit und 7 mm lang). Hintergrund so ziemlich wie Mittags; immer noch hochgradige Stauung links, leichtere rechts. Gefässe rechts auffällig blasser und mehr verschleiert wie links. Venen links immer noch stark gewunden und von schwankendem Kaliber. Immer noch rosige Färbung des linken Papillenrandes. Substanz der doppelt contourirten Nervenfasern von trüber, gelblichweisser Farbe mit deutlich bläulichem Schimmer. Papille erscheint trüber wie am Morgen, beginnt nach unten sich deutlich auszubuchten.

30. November, *Morgens 9 Uhr.* Pupille schön weit (9 mm); Cornea klar. Wenig Secretion. Tension normal. Ophthalmoskop. Befund: Starke Hyperaemie der ganzen Papille, letztere prachtvoll rosaroth; äusserst zahlreiche und feine Aestchen sind auf derselben sichtbar. Die Rosafärbnng erstreckt sich auch noch eine Strecke weit nach rechts und links über die Papille hinaus. Venen links weniger geschlängelt und enger wie gestern. Die gemeinsame Ursprungsstelle beider Arterien auf der Mitte der Papille ist kolbig angeschwollen und zeigt deutliche Pulsation. Blutsäule wird mit jeder Herzcontraction in die rechtsseitige blutleere Arterie zu treiben versucht, was aber immer nur auf eine unbedeutende Strecke weit erfolgt. Linke Arterie nimmt bis zum äusersten Rand der Papille allmählig an Breite ab, von wo sie wieder langsam weiter wird, um in der Hälfte des Verlaufes an Ausdehnung der Vene gleichzukommen. Beide Venen, soweit sie auf der Papille, enger, zugespitzt (verjüngt). Opticusausstrahlungen haben an Länge und Breite ab-

genommen. Papille bedeutend gequollen, vergrössert, namentlich in der Richtung von oben nach unten; obere Grenze scharf, untere verwischt.

5 Uhr Abends. Cornea klar, Pupille mittelweit (8 mm breit und 8 mm lang). Wenig Secretion. Hintergrund klar. Linke Retinalvene noch ziemlich weit, aber weniger geschlängelt, nimmt an Breite gegen die Papille zu ab. Arterie links bedeutend enger und gestreckter wie gestern, nimmt an Weite gegen die Pupille hin zu und ist an der Ursprungsstelle, wo noch jetzt Pulsation sehr deutlich, am breitesten. Rechte Gesichtsfeldhälfte immer noch blasser wie linke. Auf der Papille mehrere deutlich verbreiterte Gefässe sichtbar. Untere Papillengrenze noch jetzt zum grössten Theil undeutlich. Retina blass und gleichmässig braunroth.

1. Dezember, *9 Uhr Morgens.* Cornea klar, keine Spur von Trübung, sehr wenig Secretion. Pupille mässig weit (8 mm). Hintergrund schön klar. Papille heute viel röther wie gestern, es herrscht im ganzen Umfang derselben die hochgradigste Hyperaemia capillaris; zahlreiche kleine und kleinste Gefässe sichtbar. Die beiden Anfangsstücke der Arterien mit dem Vereinigungspunkt, der gestern auffällig deutliche Pulsation zeigte, sind heute sehr weit, intensiv dunkelroth gefärbt. Beide Arterien nehmen nach der Peripherie zu auffällig an Weite ab, namentlich links, wo sie in der äusseren Hälfte gestreckt, fadenförmig, äusserst blass, oft kaum mehr sichtbar. Einzelne Stellen der Arterien sind gefleckt, in kleinere hell- und dunkelrothe Abschnitte zerfallend. Venen beiderseits in ihrem Anfangsstück sehr schmal und blass, werden nach der Peripherie zu allmählig breiter und etwas gewundener, namentlich nach rechts hin; linke Vene an einzelnen Stellen eigenthümlich fleckig (ähnlich wie die Arterien), von unregelmässigem Kaliber. Ausbuchtung der Papille nach unten hat an Ausdehnung zugenommen und zeigt ein trübes, undurchsichtiges, bläulich weisses Aussehen. Linke Nervenausstrahlung erscheint gelber wie rechte, wo das Weisse oder Bläulichweisse vorherrscht. Gefässe gehen von der Mitte der Papille aus ohne Niveaudifferenz nach links und rechts in die Umgebung.

Abends 6 Uhr. Cornea klar, fast keine Secretion mehr. Papille zeigt geringere Capillarhyperaemie, ist viel klarer und begrenzter in ihren Rändern, namentlich nach unten. Ausbuchtung nach links unten deutlich begrenzt. Linksseitige Retinalgefässe bedeutend enger wie am Morgen, namentlich Vene auffallend eng und wenig mehr geschlängelt. Verzweigungen der Gefässe sehr spärlich. Auf der rechten Opticusausstrahlung weit mehr Gefässe sichtbar wie auf der linken, die einzelnen Gefässe breiter. Papille zeigt zahlreiche neugebildete Gefässe mittleren Kalibers, wahrscheinlich venöser Natur. Substanz der linksseitigen Opticusausstrahlung weit mehr getrübt, von mehr bläulichgrauer Farbe wie die der rechtsseitigen. Retina heute wieder etwas röther, jedoch immer noch ziemlich blass. (Hintergrund mit Glas = — 7,0 D deutlich.) Nur Borauswaschungen, kein Atropin, keine Lidnaht.

2. Dezember, *Morgens 11 Uhr.* Secretion gering. Cornea klar. Hintergrund klar. Links Vene und Arterie so ziemlich gleichweit, sehr blass. Rechts Gefässe immer noch etwas breiter und röther wie links. Papille sehr schön abgegrenzt, Ausstrahlungen prachtvoll klar, scharf, wenn auch blass. Retina immer noch blass braunroth.

3. Dezember. Pupille ziemlich weit (9 mm); Cornea vollständig klar, jedoch heute nur noch im obern Drittel deutlich insensibel. Tension normal.

4. Dezember, *12 Uhr.* Cornea prachtvoll klar, nirgends eine Spur von Ulceration oder von Trübung. Hintergrund klar. Heute Gefässe enger geworden; sie beschränken sich nur noch auf die Stämme und grösseren Verzweigungen und die neugebildeten Aeste auf der Papille. Hyperaemie auf der Papille stark abgenommen. Ausbuchtung an der linken untern Papillengrenze durch einen schmalen, schwarzen, aber scharfen Pigmentsaum begrenzt. Von einem Trichter immer noch nichts zu sehen.

6. Dezember. Cornea klar, Pupille weit (9 mm). Druck nicht erhöht. Fast keine Secretion, obschon seit 2 Tagen Borwaschungen ausgesetzt; dieselben wurden desshalb auch weiterhin sistirt. Hintergrund klar. Capillar-Hyperaemie fast gänzlich verschwunden, Papille sehr scharf begrenzt, wieder mehr gleichmässig grauweiss, mit bläulichem Schimmer. Retinalgefässe sehr eng, sehr blass und gestreckt; Arterien und Venen an Weite und Farbe nicht von einander zu unterscheiden. Auf der Papille mehr neugebildete Gefässzweige wie früher. Retina heute bedeutend röther, zeigt jedoch keine Veränderungen. Ophthalmoskop. Bild im Ganzen kleiner.

8. Dezember. Pilocarpinversuch. Es werden einige Tropfen einer 10 %-Lösung von Pilocarp. muriat. eingeträufelt.

Vor der Einträufelung: *3 Uhr, 15 Min.* { Oc. d. = 8 mm breit u. 8 mm hoch. / Oc. sin. = 8 mm „ „ 8 mm „

Nach der Einträufelung *(3 Uhr, 20 Min.):*

4 Uhr, 15 Min. { Oc. d. = 5 mm breit u. 6 mm hoch. / Oc. s. = 5 mm „ „ 6 mm „

5 Uhr, 45 Min. { Oc. d. = 5 mm „ „ 6 mm „ / Oc. s. = 4 mm „ „ 5 mm „

8 Uhr, — Min. { Oc. d. = 5 mm „ „ 6 mm „ / Oc. s. = 6 mm „ „ 7 mm „

9. Dezember, *9 Uhr Morgens:* { Oc. d. = 8 mm breit u. 8 mm hoch. / Oc. s. = 8 mm „ „ 8 mm „

11. Dezember. Cornea klar, Pupille von normaler Weite. Hintergrund im Ganzen so ziemlich derselbe; nur auffällig die intensiv bläulichweisse Färbung der Nervensubstanz beiderseits der Papille und der ausgebuchteten Partien an der untern Peripherie der Papille.

14. Dezember. Hintergrund klar, Retinalgefässe Status idem. Papillengrenze scharf. (Glas = — 9,0 D.) Cornea klar, zeigt nirgends eine Spur von Trübung. Pupille gleichweit wie am linken normalen Auge.

27. Dezember. Papille immer noch vergrössert, oberer Rand regelmässig halbmondförmig, unterer dagegen unregelmässig ausgebuchtet. Gefässe, sowohl Arterien wie Venen gleichmässig eng und gestreckt, blass, von derselben Farbe, nirgends unterbrochen. In der Nähe der linksseitigen Retinalgefässe diffuses Pigment angesammelt.

3. Januar 1880. Cornea klar. Tension normal. Retinalgefässe Status idem. Der frühere Trichter heute bedeutend kleiner und unregelmässig contourirt

wieder zu sehen. Von Veränderungen in der Netzhaut nichts bemerkbar. Hintergrund mit Glas = — 10,5 D. deutlich.

1. Februar. Cornea klar, im obern Drittel noch immer deutlich insensibel. Tension normal. Status ophthalmoskop. im Wesentlichen derselbe. Kaninchen steht noch in Beobachtung.

Die Veränderungen des Auges, welche in Folge der Umschnürung des Sehnerven eintreten.

I. Verhalten der Pupille.

Als erste und auffälligste Veränderung, die in Folge der Umschnürung des Opticus am Auge zu Tage tritt, ist eine hochgradige *Verengerung der Pupille* zu verzeichnen. Die Pupille, die gerade beim Kaninchenauge unter mässiger Beleuchtung (diffusem Tageslicht) und normalen Verhältnissen des Auges eine ziemlich bedeutende Weite (8—9 mm.) besitzt, verengert sich gleichzeitig mit der Anlegung der Ligatur so bedeutend, dass ihr Durchmesser höchstens noch 1—2 mm. beträgt. Diese hochgradige Myose habe ich bei allen meinen Versuchen an Kaninchen constatiren können und sie tritt sogar ein, trotzdem Pupille vorher durch Atropin erweitert worden (s. Versuch 2, 3 und 4). Es ist diese Erscheinung natürlich nicht als Folge der Umschnürung des Sehnerven, sondern als Folge der Umschnürung der Nervi ciliares aufzufassen, die parallel dem Opticus und in so unmittelbarer Nähe desselben verlaufen, dass sie bei ihrer Feinheit von der Ligatur nicht verschont werden können. Wenn wir desshalb im weitern Verlaufe von Opticusligatur sprechen, so ist damit immer die Ligatur des Opticus und der Ni. ciliares gleichzeitig verstanden. — Diese hochgradige Myose bleibt jedoch nicht lange bestehen; schon kurze Zeit, oft kaum einige Minuten nach der Umschnürung erweitert sich die Pupille langsam wieder, so dass sie bereits ungefähr eine Stunde nach der Operation, ohne dass ein Mydriaticum angewendet worden, wieder auf einer Weite von 5—7 mm. angekommen ist (s. Vers. 21). —

Es lässt sich diese Thatsache am besten so erklären, dass die Umschnürung Anfangs eine Reizung der Oculomotoriusfasern (Rami ciliares N. oculomotorii) zur Folge und desshalb hochgradige Verengerung der Pupille. Sobald aber der Druck der Ligatur auf die Nervi ciliares einige Zeit gedauert, wird die Leitung in diesen Nerven allmählig unterbrochen, wodurch die Reizerscheinungen verschwinden und desshalb langsame Dilatation der Pupille. — Tritt nun im Verlaufe keine Trübung der Cornea ein, so dass wir das Auge ohne Atropinanwendung sich selbst überlassen können (wie z. B. bei Versuch Nr. 21), so finden wir die Pupille 6—7 Stunden nach der Operation bei mässiger Beleuchtung wieder normal erweitert. Zugleich können wir constatiren, dass nunmehr die Pupille auf Licht und Dunkel, wenn auch Anfangs etwas träg, doch deutlich reagirt. Der Sphincter iridis zieht sich bei etwas länger dauernder Lichteinwirkung allmählig wieder zusammen, jedoch ist der Grad der Pupillarverengerung in den ersten Tagen nach der Operation gegenüber dem normalen Auge immer ein etwas geringerer. Später ist in der Reaction der Iris auf Licht oder Dunkel zwischen dem normalen und umschnürten Auge kein Unterschied mehr aufzufinden.

So gut wie Iris des Auges mit umschnürtem Opticus auf Licht empfindlich, so gut reagirt dieselbe Iris auch auf Atropin und Pilocarpin. (S. Versuch Nr. 13, 15, 16, 21.) Es ist zwar die Wirkung des Atropins schon auf die Iris des normalen Kaninchenauges eine etwas träge; es vergiengen, trotzdem ich sehr starke Atropinlösungen (0,3 Atropin: 10,0 Aqua) zu wiederholten Malen anwendete, fast immer 4—8 und noch mehr Stunden, bis eine vollständige Mydriase, eine Erweiterung der Pupille ad maximum eintrat. Dasselbe lässt sich nun auch für die Iris des operirten Auges sagen. Im Ganzen ähnlich verhält es sich ferner mit der Wirkung des Pilocarpins; nur fand ich, dass die Verengerung der Pupille auf Pilocarpin beim operirten Auge eine etwas geringere wie am normalen Auge. Uebrigens ist die Myose durch Pilocarpin auch beim normalen Auge keine sehr bedeutende und geht äusserst rasch vorüber, so dass nach 12—24 Stunden die Pilocarpinwirkung längst wieder verschwunden.

2. Verhalten der Cornea.

Als weitere Folge der Optico-ciliar-Ligatur ist anzuführen die *Insensibilität der Cornea.* Auch diese Erscheinung tritt unmittelbar nach Anlegung der Ligatur ein. Cornea wird *immer* und in ihrer *Totalität* insensibel und gleichzeitig auch etwas weicher, so dass sie sehr leicht tiefe Eindrücke gestattet. Wenn nun auch unmittelbar und längere Zeit nach der Operation der Verlust der Sensibilität ein vollständiger, so tritt doch im weitern Verlaufe früher oder später bei einem mehr weniger grossen Abschnitt der Cornea wieder Empfindung ein und zwar meistens in der Weise, dass die Cornea in ihrer untern Hälfte sensibel wird. Diese Erscheinung einer partiellen Wiederherstellung der Sensibilität der Hornhaut trat bei allen 4 Kaninchen ein, deren Corneae bis zum Schlusse meiner Beobachtung klar erhalten werden konnten (Versuch 13, 15, 16, 21) und zwar wurde sie in einem Falle (Versuch 21) 6 Tage nach der Operation, im zweiten nach 30 Tagen (Versuch 16), im dritten nach 2 Monaten und im letzten Falle (Versuch 15) erst nach 3 Monaten zum ersten Mal beobachtet, wobei noch zu beachten, dass bei diesem letztern Kaninchen (Versuch 15) noch heute nur bei einem kleinen Hornhautabschnitt Empfindung eingetreten. —

Ausser der Insensibilität der Cornea und der Anfangs hochgradigen Verengerung der Pupille sind am operirten Auge keine weitern Veränderungen zu constatiren. Wenn auch im weitern Verlaufe die Cornea sehr häufig ganz bedeutende pathologische Veränderungen aufwies, so waren dieselben immer der Art, dass sie unabhängig von der Umschnürung des Opticus anzusehen und nur als Complicationen, die die Operation zufällig begleiteten, aufzufassen waren. Leider waren es gerade diese Complicationen, die in der Mehrzahl meiner Versuche die Beobachtung der Veränderungen im Innern des Auges zur Unmöglichkeit machten. Mit Ausnahme eines einzigen Falles (Versuch 21) wurde bei allen operirten Augen die Cornea früher oder später von Trübungen befallen, von denen die einen trotz Behandlung zur vollständigen Undurchsichtigkeit der Cornea führten, die andern dagegen mit der Zeit zur Heilung gelangten. Wenn wir nun diese Cornealtrübungen, wie sie vorn

bei den einzelnen Versuchen angegeben, noch kurz betrachten, so zeigt sich, dass einerseits die Trübung nicht überall von derselben Beschaffenheit, anderseits auch die Ursache für die Trübung nicht immer dieselbe. Wir können hiebei 3 Gruppen unterscheiden:

1. *Cornealtrübungen*, die ihre Entstehung einer *Epithelabschilferung* bedingt durch ein äusseres *Trauma* verdanken, zu welcher aber im Verlaufe keine Infection hinzugekommen. Es giengen auch desshalb alle diese Trübungen früher oder später in vollständige Heilung über mit Hinterlassung einer mehr oder minder bedeutenden Macula cornea. Wir müssen hieher diejenigen Keratiten rechnen, wie sie eingetreten bei Versuch 7, 11, 12, 13, 15 und 16. —

2. *Cornealtrübungen*, deren Ursache ebenfalls ein äusseres *Trauma*, bei welchen aber früher oder später eine *Infection* hinzutrat, so dass sich hieraus ein Ulcus serpens mit Eiter in der vordern Kammer entwickelte. Die Folge war eine sehr umfangreiche Zerstörung der Cornea, welche die ophthalmoskopische Untersuchung zur Unmöglichkeit machte. Hieher gehören die Veränderungen, wie sie bei Versuch 10 beobachtet wurden.

3. *Cornealtrübungen*, wo ein äusseres Trauma nicht nachweisbar, Cornea nie eine Verletzung zeigte, bei welchen aber die Ursache in einer *purulenten Irido-Chorio-Retinitis* zu suchen, die sekundär zu einer diffusen Keratitis führte. In diesen Fällen ist wahrscheinlich eine Infection in der Nähe des Sehnerveneintritts in die Sclera zu beschuldigen. Als Beispiele sind anzuführen: Versuch 14, 17, 18, 19 und 20.

4. *Cornealtrübungen*, die bedingt waren durch *gleichzeitige Mitumschnürung von grössern Gefässen des Auges* (namentlich der hintern Scleralgefässe), wodurch eine bedeutende Ernährungsstörung im Innern des Auges bedingt wurde, die innerhalb kurzer Zeit zur Phtisis bulbi führte. Die Ursache für diese Art der Keratitis wurde erst nachträglich durch die Section constatirt. Hieher gehören die Hornhauttrübungen von Versuch 1, 2, 3, 4, 5 und 8.

An dieser Stelle will ich noch einer eigenthümlichen Erscheinung der Cornea gedenken, wie sie bei den operirten Augen noch ziemlich häufig zur Beobachtung kam, namentlich nachdem durch reine Optico-ciliar-Ligatur Cornea klar erhalten werden konnte. Die *Cornea*

erschien nämlich sehr häufig wie *gestichelt*, d. h. von zahlreichen kleinen punktförmigen Vertiefungen besäet, die ganz den Charakter von Nadelstichen besassen. Bisweilen waren nur wenige solcher flachen Vertiefungen vorhanden, die aber eine bedeutendere Ausdehnung besassen, so dass sie lange Zeit für Kratz-Effecte gehalten wurden. Merkwürdig war es nur, dass sie gewöhnlich bei der nächsten Visite spurlos verschwunden waren. Diese Stichelung der Cornea wurde zum ersten Mal bei Gelegenheit ophthalmoskopischer Untersuchung beobachtet, welche behufs Zeichnung des Augenhintergrundes längere Zeit in Anspruch nahm und wobei die Lider oft ziemlich lange ecartirt blieben. — Als ich nun im Verlaufe diese merkwürdige Erscheinung des Nähern studirte, stellte es sich heraus, dass die Ursache hiefür in einer mangelhaften Befeuchtung der Cornea bestehe, indem man diese Vertiefungen durch Schliessen der Lider d. h. also durch Befeuchtung mit Thränenflüssigkeit sehr rasch zum Verschwinden bringen kann. Lange Zeit hielt ich auch diese eigenthümliche Stichelung für eine Erscheinung, die nur der insensiblen Cornea eigen und sah sie desshalb indirect als eine Folge der Opticusligatur an. Allein schliesslich fand ich, dass ganz dieselbe Erscheinung auch am normalen Kaninchen-Auge zu jeder Zeit künstlich erzeugt werden kann, indem man einfach durch längeres Offenhalten der Augenlider eine Befeuchtung der Cornea mit Thränenflüssigkeit verhindert.

3. Verhalten des Druckes.

Was die Druckverhältnisse des Auges mit umschnürtem Opticus anlangt, so habe ich bei *keinem* meiner Versuchsthiere, so lange das Auge erhalten werden konnte, weder irgendwie bedeutende Erhöhung noch Herabsetzung des intraocularen Druckes beobachten können. Allerdings fand ich ziemlich häufig unmittelbar oder erst einige Stunden nach der Operation das operirte Auge etwas weicher, wenigstens war die Cornea leichter eindrückbar, so dass man hieraus auf eine Herabsetzung des intraocularen Druckes in der vordern Kammer schliessen konnte. Allein schon nach einigen Tagen war ein Unterschied zwischen dem normalen und operirten Auge in

Bezug auf die Eindrückbarkeit der Cornea für den Finger nicht mehr zu machen. Ob nun diese vorübergehende Weichheit des Auges, resp. der Cornea als die Folge einer kurze Zeit bestehenden Druckherabsetzung in der vordern Kammer aufzufassen, oder aber ob in Folge des Verlustes der Sensibilität die Cornea selber an Resistenz verloren, lasse ich dahingestellt. Immerhin halte ich die erstere Erklärung für die wahrscheinlichere. — Lassen wir nun diejenigen meiner Versuchsthiere ausser Betracht, deren Augen sei es in Folge von Ulcera serpentia corneae oder in Folge allgemeiner Panophthalmie, bedingt durch nachträgliche Infection von der durch die Operation verursachten Wunde aus, enucleirt werden mussten, sei es durch gleichzeitige Mitumschnürung der grössern hintern Scleralgefässe bei Anlegung der Opticusligatur phtisisch zu Grunde giengen, so können wir als weiteres Ergebniss unserer Untersuchungen anführen, dass trotz mehrmonatlicher Beobachtung in *keinem* der übrigen Fälle (Versuch 9, 11, 13, 15, 16 und 21) eine *deutliche Drucksteigerung* aufgetreten, sondern dass die Druckverhältnisse sowohl des operirten wie des normalen Auges im weitern Verlaufe keinen wesentlichen Unterschied gezeigt. Eine Bestätigung dafür, dass der intraoculäre Druck durch eine Umschnürung des Sehnerven früher oder später nicht irgendwie wesentlich erhöht wird, liefert auch der ophthalmoskopische Befund solcher Augen, aus welchem deutlich hervorgeht, dass sämmtliche Veränderungen der Papille nicht auf Druck, sondern, wie wir später sehen werden, auf atrophische Veränderungen zurückgeführt werden müssen. — Adolph Weber beschreibt das normale Verhalten der Papille beim Kaninchen folgendermassen: «Die Papille stellt bei Kaninchen nicht den Querschnitt des Opticus, sondern einen grossen Theil des Längsschnitt desselben dar. Indem nämlich der Opticus von unten her in einem spitzen Winkel (circa 45°) gegen die Einbohrungsstelle der Sclera hin und in derselben Richtung durchtritt, dann der grösste Theil der Nervenfasern sich sogleich nach beiden Seiten vertheilt, die wenigen nach dem untern Netzhauttheil verlaufenden sich aber sofort nach dem Eintritt ganz spitzwinklig in die Netzhautebene umbiegen, so präsentiren sich der Faceansicht, resp. dem Ophthalmoskop zum grössten Theil nur die nach dem

obern Rande des Scleralloches fast senkrecht aufsteigenden Nervenfasern. — Der bei der Umbiegungsstelle 1—1,5 mm. breite Porus opticus zieht sich 1,5—2,0 mm. tief in der Längsaxe des Nerven nach hinten.»*) — Wir finden demnach beim normalen Kaninchenauge ophthalmoskopisch an der untern Umbiegungsstelle des Sehnerven ganz dasselbe Bild wie bei einer glaucomatösen Excavation am untern Rand der Papille beim menschlichen Auge. Die von der Papille nach unten verlaufenden Gefässe, die zwar beim Kaninchen der Zahl nach spärlich und immer nur kleinere Aeste darstellen, sind desshalb an dieser Stelle auch immer stark abgebogen. — Falls nun in Folge bedeutender Drucksteigerung im Auge eine Excavation sich ausbilden sollte, so müsste dieselbe beim Kaninchenauge nothwendig an der obern nicht abgeknickten Uebergangsstelle des Opticus in die Retina durch stärkere Einknickung der Gefässe sichtbar sein, was aber bei keinem meiner Versuche je beobachtet worden. Zudem hat Adolph Weber in seiner bereits angeführten Arbeit über die Ursache des Glaucoms**) nachgewiesen, dass sich die Folge eines erhöhten Druckes beim Kaninchenauge nicht durch eine Erweiterung des Porus opticus, wie man vielleicht glauben

*) S. Albrecht von Graefe's Archiv für Ophthalmologie. XXIII. Jhrg. 1. Abth. Berlin 1877: Dr. Ad. Weber: «Ueber die Ursache des Glaucoms». S. 31.

**) Weber schreibt hierüber auf Seite 31 folgendes: «Bei dem glaucomatösen Auge war diese natürliche kegelförmige Excavation nicht nur nicht vergrössert, sondern im Gegentheil verkleinert und zwar war hier die Verschmälerung in gleicher Weise wie beim menschlichen Auge die Verbreiterung Folge des erhöhten Druckes. Bei der soeben skizzirten Conformation des Opticuseintritts gestaltet sich nämlich der Druck-Effect in der Weise, dass, wenn auch der obere nur durch eine sehr dünne Zunge der Sclera gestützte Umfang der Papille etwas nach hinten ausgetrieben wird und dadurch der sonst fast gradlinige Uebergang in die Netzhautebene hier deutlich in einem Winkel absetzt, doch die so gewonnene Vergrösserung des Porus wieder mehr wie ausgeglichen wird dadurch, dass der untere, ventilartige Rand in denselben hineingetrieben wird. Diese Verschmälerung des Porus war auf dem Durchschnitt gegenüber dem gesunden Auge um so mehr ausgeprägt, als der Sehnervenkopf nicht nach innen vorgetreten war, sondern Retina und Chorioidea fest aneinander hafteten, wodurch der Eintritt in den Porus opticus genau in die Chorioidealebene zu liegen kam. Der Letztere stellte durch diese Beeinträchtigung einen kaum 0,25 mm. schmalen Querspalt dar, der ausserdem durch die Eintreibung des untern Scleralbords nicht der Längsaxe des Nerven folgte, sondern auf dem Durchschnitt eine sichelförmige Gestalt annahm (S. 31 und 32).

könnte, sondern durch eine Verengerung desselben in Folge Andrückens der vordern untern Umbiegungsstelle des N. opticus in die Retina an die hintere obere Wand geltend macht, was ophthalmoskopisch natürlich durch eine Verjüngung der Papille im senkrechten Durchmesser zur Anschauung kommen muss, eine Erscheinung die ebenfalls bei meinen Versuchen nie constatirt werden konnte.

Wenn wir nun vorn bei meinen Versuchen doch in einem Falle von Opticusligatur (bei Versuch 3) bedeutende Druckerhöhung verzeichnet haben, die kurze Zeit nach der Operation (schon nach 4 Stunden) eintrat, so dürfen wir hier auf keinen Fall, obschon es vielleicht Anfangs so den Anschein hätte, an eine glaucomatöse Drucksteigerung denken, sondern an eine solche, wie sie andern pathologischen Zuständen des Auges eigen und ganz besonders wie sie dem phtisischen Stadium acut-eiteriger Chorioiditis voranzugehen pflegt. Leider wurde das Auge sehr früh enucleirt, da dasselbe in Folge ausgedehnter Trübung der Cornea für meine ophthalmoskopische Untersuchung unbrauchbar geworden. Allein dessen ungeachtet glaube ich annehmen zu können, dass dieses Auge, obschon es bei der Enucleation noch hochgradige Drucksteigerung zeigte, dennoch im weitern Verlaufe sicher der Phtise anheimgefallen wäre. Denn einerseits war die Cornealtrübung ganz von demselben Aussehen und zeigte den gleichen progressiven Character, wie diejenige der beiden ersten Versuche, wo die Augen innerhalb kurzer Zeit phtisisch zu Grunde giengen; anderseits war das klinische Bild (s. vorn Versuch 3) demjenigen so sehr ähnlich, wie es Dr. Adolph Weber nach Umschnürung der hintern Augenvenen erhalten,*) wobei auf das Stadium der Drucksteigerung das Stadium der Schrumpfung folgte. Ich war desshalb auch bei der nachträglichen Section solcher Augen nicht mehr sehr erstaunt, als Ursache für das Zugrundegehen dieser Augen eine Mitumschnürung hinterer Augenvenen aufzufinden. —

4. Ophthalmoskopische Veränderungen.

Bevor wir aber die Veränderungen des Augenhintergrundes in Folge der Umschnürung des Opticus des Nähern betrachten,

*) S. Albrecht v. Graefe's Archiv für Ophthalmol. XXIII. Jhrg. 1 Abth. Seite 13 und 14.

müssen wir eine kurze Beschreibung des normalen Augenhintergrundes vorausschicken, indem derselbe bei Kaninchen von demjenigen des Menschen durch den eigenthümlichen Verlauf der Nervenfasern des Opticus nach dem Durchtritt durch das Foramen sclerae bedeutend abweicht. Leber beschreibt diess folgendermassen:*) « Es zeichnet sich die Netzhaut des Kaninchens gegenüber derjenigen beim Menschen besonders dadurch aus, dass die horizontal ovale Eintrittsstelle des Sehnerven zu beiden Seiten umgeben ist von flügelartig gestalteten markhaltigen Partien, an deren Grenze die bündelweise verflochtenen markhaltigen Fasern in zierlicher Weise in die Umgebung ausstrahlen. Nach oben und nach unten ist dieser Bezirk sehr schmal und gehen hier markhaltige Fasern vom Rande der Papille nur eine kurze Strecke weit in die Netzhaut ein. Merkwürdiger Weise besitzt beim Kaninchen auch nur dieser markhaltige Theil der Netzhaut Gefässe. » Die normale Beschaffenheit der Papille haben wir bereits weiter vorn beschrieben, wo von den Druckverhältnissen die Rede (s. Seite 56). Für das Aus- und Eintreten der Retinalgefässe auf der Papille scheint für das Kaninchenauge kein bestimmtes Gesetz zu existiren, da die Stelle hiefür bei keinem Auge ganz gleich wie beim andern. Während ferner beim Menschen die Stämme der Netzhautgefässe von ihrem Ursprunge auf der Papille hauptsächlich in der Richtung nach oben und unten verlaufen, verlaufen sie im Kaninchenauge entsprechend der Ausbreitung der markhaltigen Nervenfasern des Opticus von der Papille aus nach rechts und links oder besser nasal- und temporalwärts. Wenn wir desshalb im Verlaufe unserer Abhandlung von rechter und linker Hälfte des Augenhintergrundes sprechen, so ist das immer vom Standpunkte des Beobachters zu verstehen, so dass also bei der ophthalmoskopischen Untersuchung des rechten Auges des Kaninchens, welches wir ja in der grössten Mehrzahl der Fälle operirten, die rechte Bildhälfte dem nasalen und die linke dem temporalen Abschnitte des Gesichtsfeldes entsprechen würde. Was schliesslich noch beim Kaninchen die Farbe der Retina

*) Handbuch der gesammten Augenheilkunde von Graefe und Saemisch, V. Band: Leber: Krankheiten der Netzhaut und des Sehnerven (Cap. über markhaltige Nervenfasern der Netzhaut). —

betrifft, so ist sie eine prachtvoll rothe, oft sogar schön feuerrothe, die Farbe der Papille und der flügelartigen markhaltigen Nervenpartien dagegen eine klare, glänzend gelblichweisse mit röthlichem Schimmer. —

Gehen wir nun zu den ophthalmoskopisch wahrnehmbaren Veränderungen über, die in Folge einer Umschnürung des Opticus einzutreten pflegen, so haben wir vor allem eine *hochgradige Anaemie der Netzhaut, der Papille mit Einschluss des gesammten Bezirkes markhaltiger Nervenfasern* zu beiden Seiten der Papille zu verzeichnen. Die prachtvoll intensiv rothe Farbe der Retina hat einer blassern, matt braunrothen Platz gemacht. Ebenso ist an die Stelle der klaren glänzend röthlich-gelbweissen Färbung der markhaltigen Nervenfasern eine mehr matt grauweisse bis bläulichweisse Färbung getreten. Grenzen der Papille unmittelbar nach der Operation deutlich, nicht verwischt. Auffällige Veränderungen zeigen dagegen die in der markhaltigen Nervensubstanz verlaufenden Gefässe. Wir finden in der Mehrzahl der Fälle bald nach der Umschnürung die Retinalgefässe, sowohl Arterien wie Venen bedeutend verengt, stellenweise fadenförmig; ihre Farbe ist eine mehr blassrothe, was namentlich für die Arterien gilt, die oft streckenweise deutlich blutleer erscheinen. — Es bleibt jedoch dieses Bild nicht lange bestehen, wir sehen sehr rasch Stauung im Gebiete der Netzhaut-Venen eintreten, dieselben erscheinen stark geschlängelt, unregelmässig erweitert, namentlich haben auch die kleinern Verzweigungen an Dicke zugenommen und zeigen nicht selten korkzieherartige Schlängelung. Diese Stauungserscheinungen nehmen an Intensität in der Folge immer mehr zu, um im Verlaufe von 2—3 Tagen ihr Maximum zu erreichen. Bisweilen zeigen auch die Arterien entsprechend den Venen bedeutende Schlängelung und unregelmässige Verbreiterung. — Meist sind schon bald nach der Operation Arterien und Venen in ihrer Farbe nicht mehr von einander zu unterscheiden. Nur in zwei Fällen (Versuch 7 und 13) fand ich einige Stunden nach der Operation einen deutlichen Unterschied in der Färbung der Arterien und Venen, wobei aber gleichzeitig eine hochgradige Verengerung der Arterien bestand.

Sehr häufig, ja in der Mehrzahl meiner Versuche (von 14

ophthalmoskopisch verwendbaren Versuchen 12 mal) zeigten die *Gefässe* ausser obigen Veränderungen entweder unmittelbar oder erst einige Zeit nach der Operation an einzelnen oder zahlreichen Stellen *deutliche Unterbrechungen* und zwar war diese Erscheinung immer sowohl an Venen als Arterien zu sehen und nie einseitig nur an arteriellen oder nur an venösen Gefässen, nur konnten Arterien und Venen an derselben Stelle oder aber an verschiedenen Stellen unterbrochen sein. Dabei waren die Gefässe gegen den ausgefallenen, resp. nicht sichtbaren Gefässabschnitt zu mehr weniger verjüngt. Wir finden demnach in den ersten Tagen in Bezug auf die Gefässe ein höchst eigenthümliches, durch Manigfaltigkeit der Erscheinungen characteristisches Bild: gänzlich unterbrochene oder mehr weniger stark verengte, oft fadenförmige Gefässabschnitte wechseln in bunter Weise mit verbreiterten, mehr weniger stark geschlängelten Partien ab. Dazu kommt noch ein Moment, das für die Manigfaltigkeit des Bildes nicht wenig beiträgt, nämlich der Umstand, dass die angeführten Gefässveränderungen namentlich innerhalb der ersten 24—48 Stunden ihre Stelle wechseln. Da wo wir am Morgen z. B. einen blassen, blutleeren, deutlich fadenförmigen Gefässabschnitt verzeichnet, finden wir einige Stunden später an derselben Stelle entweder gar keine Verbindung mehr, also vollständige Unterbrechung (wenigstens für das Ophthalmoskop) oder aber umgekehrt eine deutlich verbreiterte, stark geschlängelte, nicht selten dunkelroth gefärbte Gefässpartie. Diesen ebengenannten Wechsel zeigen am ausgedehntesten die Gefässe auf der Papille, was wahrscheinlich mit den bald zu besprechenden Veränderungen von Seiten der Nervensubstanz der Papille in innigstem Zusammenhange steht. Was die Zeit anlangt, wo Unterbrechungen der Gefässe eingetreten, so fand ich, dass dieselben in der Mehrzahl der Fälle (Versuch 5, 8, 9, 11, 17, 18 und 20) bereits unmittelbar nach der Operation zu constatiren waren, seltener erst einige Stunden oder gar Tage nach der Umschnürung (bei Versuch 10, 12 und 17 nach 8 Stunden, Versuch 15 nach circa 36 Stunden, Versuch 16 nach 4 Tagen und bei Versuch 7 erst nach 6 Tagen, in letzterem Falle war zugleich ein grosser Theil der Retinalgefässe gänzlich unsichtbar). Bei zwei Kaninchen (Versuch 13 und 21) konnte die

Erscheinung der Gefässunterbrechung nie beobachtet werden, obschon bei beiden und namentlich bei letzterem (21) ziemlich bedeutende Verengerung der Gefässe unmittelbar nach der Operation zu constatiren. Allein trotzdem diese Gefässunterbrechung bei Kaninchen 21 nicht eingetreten, so war doch der ophthalmoskopische Befund ein höchst interessanter; es war nämlich hier der Effect der Umschnürung des Opticus für die temporalwärts verlaufenden Gefässe nicht ganz derselbe wie für die nasalverlaufenden Retinalgefässe. Die rechtseitigen Gefässe, sowohl Arterien wie Venen, waren deutlich enger und blasser wie die linkseitigen, wo ziemlich bald nach der Operation eine deutlich venöse Stauung eintrat, so dass das ophthalmoskopische Bild gleichsam in zwei Hälften getheilt erschien. Dieser Unterschied von rechts und links wurde im weitern Verlaufe noch auffälliger, als eine durch capilläre Hyperaemie bedingte Rosafärbung längere Zeit nur auf die linke Papillenhälfte und den angrenzenden Theil der linken Opticusausstrahlung beschränkt blieb. Später, nachdem die Veränderungen in das atrophische Stadium übergegangen, war ein Unterschied zwischen rechts und links nicht mehr zu machen.

Bald nach der Operation finden wir nun auch deutliche Veränderungen in der Substanz der markhaltigen Nervenfasern und zwar in Form von *Trübung und Quellung der Nervensubstanz.* Papille und Opticusausstrahlungen erscheinen gleichmässig trüb, von matt grauweisser Farbe. Papille selbst nicht mehr deutlich und scharf abgegrenzt. Die Quellung der Nervensubstanz gibt sich zu erkennen in einer bedeutenden Vergrösserung des Umfanges der Papille und in einem Verschwinden des Porus opticus, der ja für die Kaninchenpapille sehr characteristisch. Die Vergrösserung der Papille fällt noch um so mehr auf, da meistens das ophthalmoskopische Bild nach der Operation im Ganzen kleiner wie vorher (welche Erscheinung wir wahrscheinlich aus einer Veränderung der Augenaxen zu erklären haben). Meist war diese Vergrösserung der Papille nicht eine nach allen Richtungen gleichmässige, sondern einzelne Partien an der Peripherie sind stärker gequollen wie andere und zwar so, dass die Papille entweder nach unten oder oben gegen die Retina zu ausgebuchtet erscheint. Die ausgebuchteten

Partien selber waren immer trüb von grauweisser bis gelblichweisser Farbe, nur bald grösser, bald kleiner, bald eine, bald mehrere, bald von rundlicher, bald von mehr zungenförmiger oder strahlenförmiger Gestalt und fanden sich meistens an der temporalen Hälfte der Papillenperipherie. — Von einem Porus opticus war wenigstens während diesem Quellungsstadium nichts mehr zu sehen.

Die Ursache für diese bedeutende Quellung haben wir natürlich in der plötzlichen Unterbrechung der Retinalgefässe durch die Opticusligatur zu suchen, wobei man nicht ausser Acht lassen darf, dass sowohl der arterielle Zufluss als der venöse Abfluss durch die Ligatur gleichzeitig gehemmt wird. Wahrscheinlich haben wir diese hochgradige Vergrösserung der Papille wenigstens in den Fällen, wo sie schon einige Stunden nach der Operation beobachtet wird, als Oedem der Nervensubstanz aufzufassen. —

Diese bedeutende Quellung und Trübung der Nervensubstanz erklärt uns nun auch die eigenthümliche Erscheinung des Verschwindens und Wiedersichtbarwerdens von grössern und kleinern Gefässabschnitten, von der bereits weiter oben die Rede.

In diesem Stadium der trüben Schwellung bemerkt man bisweilen Arterien und Venenpuls, letzterer wurde häufiger beobachtet. Arterienpuls sah ich vorübergehend in schönster Weise bei Kaninchen Nr. 21 circa 2 Stunden nach Anlegung der Opticusligatur.

Einige Zeit später, gewöhnlich im Verlaufe des 2. oder 3. Tages nach der Operation, bisweilen aber schon am selben Tage, treten auffällig *entzündliche Erscheinungen* am Opticus auf. Wir finden das Bild einer hochgradigen Papillitis (Neuritis intraocularis), *Papille* ist in ganzer Ausdehnung *stark geröthet*, von *prachtvoll rosarother Farbe*. Um so stärker ist diese Röthung der Papille, wenn diese Hyperaemie sehr früh, zur Zeit der hochgradigsten venösen Stauung eintritt. Meist ist diese auf Entzündung beruhende Hyperaemie nur auf die Papille beschränkt, doch erstreckte sie sich in zwei Fällen (Versuch 16 und 21) noch auf eine kurze Strecke weit nach beiden Seiten über die Papille hinaus. Nicht selten wurden in diesem Stadium auf der Papille kleinere oder grössere *Haemorrhagieen* beobachtet, die nach einiger Zeit abblassten und einer leichten Pigmentanhäufung Platz machten. Die auffällige

Röthung der Papille besteht jedoch nicht sehr lange, so dass einige Tage (4—8) nach der Operation wenig mehr davon zu sehen. Es fällt dieses Verschwinden der capillären Hyperaemie so ziemlich zusammen mit dem Verschwinden der Stauungserscheinungen im Bereich der Retinalgefässe.

Von dem Punkte an, wo die Stauungserscheinungen verschwunden, treten nun auffällige Veränderungen auf, sowohl auf der Papille als auch im Gebiete der markhaltigen Nervenfasern und nicht selten sogar in der Retina, namentlich nach oben und unten von der Papille.

Für's erste werden die nirgends mehr unterbrochenen Retinalgefässe (sowohl Arterien wie Venen), die in der Opticusaustrahlung verlaufen, allmählig immer enger und enger und nehmen gleichzeitig einen immer mehr gestrecktern Verlauf an; diesen letztern Charakter zeigen ganz besonders die Retinalarterien und zwar meist schon sehr früh. Die Verengerung dieser Gefässe im weitern Verlaufe ist oft eine so hochgradige, dass die Gefässe gegen die Peripherie hin kaum mehr gesehen werden können. Nachdem allmählig die seitlichen Verzweigungen der Retinalgefässe in Folge ihrer hochgradigen Verengerung für unser Auge unsichtbar geworden, bleiben schliesslich nur noch die beiden Hauptstämme (Arterie und Vene, die aber weder an Farbe noch Breite von einander zu unterscheiden) zurück und zwar in Form äusserst feiner, aber scharf und deutlich sichtbarer, gleichmässig roth gefärbter, auffällig gerade verlaufender, filiformer Gefässstränge. — Hand in Hand mit diesen Veränderungen der Retinalgefässe treten allmählig auch in der Substanz der markhaltigen Nervenfasern immer ausgesprochenere Veränderungen ein. Die flügelartig gestalteten markhaltigen Partien zu beiden Seiten der Papille erleiden eine deutliche Einbusse in ihrer Ausdehnung und zwar erfolgt die hochgradige Verkleinerung sowohl auf Kosten des Längen- als namentlich auch des Breitendurchmessers. Dieser Schwund der markhaltigen Nervenfasern (was wahrscheinlich auf einem Schwunde des Markes beruht) war in drei Fällen (Versuch 13, 15 und 16) so bedeutend, dass die Gefässe an der Peripherie noch auf eine ziemliche Strecke ausserhalb der Ausstrahlung in der Retina verlaufend zu verfolgen waren. — Ausserdem geht die

blasse, trübe, graue Farbe dieser markhaltigen Nervensubstanz allmählig in eine hellere und immer weissere Farbe über, um schliesslich einer glänzend bläulich weissen Färbung Platz zu machen.

Noch auffallendere Veränderungen finden sich im Bereiche der Papille. Vor allem kommt hier in Betracht das *Erscheinen von neugebildeten*, wenigstens früher für unser Auge nicht sichtbaren *Gefässen*. In einem Falle (Versuch 16) bildete sich ziemlich früh (schon am 7. Tage nach der Operation) eine relativ sehr weite, in leichtem Bogen quer über die Papille verlaufende *Anastomose* aus, *welche die rechtsseitige Vena centralis retinae mit der linksseitigen in directe Verbindung setzte*. (S. hinten Bild IV.) In einem zweiten Falle (Versuch 15) hat sich sogar zu meiner Ueberraschung eine mehrfache breitere und schmälere *Verbindung zwischen linksseitigen Retinalgefässen und dem Chorioideal-Gefässgebiet oberhalb der Papille* entwickelt. (S. hinten Bild II.) In den meisten andern Fällen waren die Verbindungen der neugebildeten Gefässe, welche oft ein unregelmässiges Convolut auf der Papille darstellten, weniger genau in ihrem Zusammenhange zu verfolgen. Was schliesslich noch die Zeit für das Auftreten solcher neugebildeter Gefässe auf der Papille anlangt, so fällt diese Erscheinung noch zum grössten Theil in das Stadium der ausgedehnten Papillitis, wobei aber zu bemerken, dass diese Gefässe erst zur Zeit der Abblassung der durch capilläre Hyperaemie intensio rosaroth gefärbten Papille auffällig in die Erscheinung getreten. Im weitern Verlaufe gehen diese neugebildeten, anfangs ziemlich stark erweiterten, wahrscheinlich Venen angehörenden Gefässzweige ähnliche Veränderungen ein, wie wir sie bereits von den Hauptstämmen der Retinalgefässe beschrieben, sie werden meist immer enger, blasser und gestreckter.

Ferner zeigt die im Stadium der trüben Schwellung bedeutend vergrösserte, unregelmässig ausgebuchtete *Papille* nunmehr *deutliche Schrumpfungserscheinungen*, was sich durch unregelmässige Einziehungen an der Peripherie, sowie durch das Wiedererscheinen des früher gänzlich aufgehobenen Trichters zu erkennen gibt. Die undeutlich begrenzte, geradezu verschwommene Papille beginnt sich wieder klar und scharf abzugrenzen. Die früher erwähnten, sehr

häufig eingetretenen Ausbuchtungen derselben verschwinden entweder vollständig wieder oder nehmen doch deutlich an Umfang ab; gleichzeitig bildet sich an diesen ausgebuchteten Stellen ein Anfangs schwacher, später immer stärker ausgesprochener Pigmentsaum aus. Papille zeigt ebenfalls eine entschiedene Neigung zu Pigmententwiklung, was sich bisweilen auf der Papille selber, ganz besonders aber in ihrer Peripherie geltend macht, wodurch Grenzen bedeutend schärfer markirt erscheinen. — Je weiter die Schrumpfungserscheinungen in der Nervensubstanz der Papille vorwärts schreiten, um so deutlicher tritt der Porus opticus (Trichter) zu Tage, welcher im weitern Verlaufe eine ziemlich bedeutende Ausdehnung in Länge und Breite, nicht aber nach der Tiefe zu erfährt, so dass er, wenn auch bedeutend erweitert, entschieden seichter wird wie normal, abgesehen davon, dass die Erweiterung des an seinen Rändern nicht selten pigmentirten Trichters nicht eine nach allen Richtungen gleichmässige. — In einem Falle (Versuch 13) war die Verbreiterung des Porus opticus in Folge totalen Schwundes der Nervensubstanz der Papille eine so bedeutende, dass derselbe circa 5 Monate nach der Operation scheinbar bis an den Scleralring heranreichte; wir hatten somit eine totale atrophische Excavation erhalten, die dem atrophischen Character entsprechend auffallend flach und seicht. — Auch die Farbe der Papille nähert sich immer mehr derjenigen der atrophischen Papille und zwar so, dass die grauliche trübe Färbung einer helleren, glänzend bläulichweissen Platz macht.

Ausser diesen soeben beschriebenen atrophischen Veränderungen auf der Papille und im Gebiete der markhaltigen Nervenfasern machen sich als Folge der durch die Opticusligatur gesetzten Unterbrechung der Circulation und deren entzündlichen Reaction bisweilen noch anderweitige Ernährungsstörungen in der nach oben und unten von der Papille gelegenen Netzhaut geltend. Die Retina ist in dieser Zone schmutzig grau verfärbt, zeigt mehr weniger ausgedehnte Pigmentanhäufungen (ähnliche Veränderungen wie sie Berlin bei Opticusdurchschneidung erhalten) und einzelne oder mehrere, kleinere oder grössere, deutlich atrophische Herde. Eine solche Retinitis posterior (Chorio-Retinitis) habe ich bei meinen Versuchen dreimal erhalten: bei Versuch 13, 15 und 16 (unter den 4 gegen-

wärtig noch in Beobachtung stehenden Kaninchen zeigen 3 diese Veränderungen) und zwar in schönster Weise bei Kaninchen 15 und 16 (s. hinten Bild II. und IV.). Hier reichten die retinitischen Veränderungen soweit peripher als die ophthalmoskop. Untersuchung es erlaubte. Was die Zeit anlangt, wo solche chorio-retinitische Veränderungen, die hauptsächlich im Bereiche der früher erwähnten, im Stadium der trüben Quellung entstandenen Ausbuchtungen ihren Anfang nahmen, einzutreten pflegten, so müssen wir bemerken, dass sie immer erst sehr spät in die Erscheinung traten, erst zu einer Zeit, wo die Veränderungen sowohl der Papille wie namentlich der Opticusausstrahlungen bereits einen entschieden atrophischen Character erkennen liessen (bei Versuch 16 wurde diese Chorio-Retinitis 24 Tage, bei Versuch 15 48 Tage und bei Versuch 13 erst ungefähr 94 Tage nach der Operation zum ersten Mal beobachtet).

5. Schluss.

Fassen wir schliesslich das *Resultat* vorliegender experimenteller Untersuchungen noch kurz zusammen, so haben wir in Beziehung auf die Umschnürung des Opticus (N. opticus ⊢ Ni. ciliares) und deren Folgen für's Auge folgende Punkte hervorzuheben:

1. Hornhaut wird immer unmittelbar nach Anlegung der Opticusligatur in ganzer Ausdehnung insensibel.
2. Die Insensibilität der Cornea in toto ist nicht eine bleibende; es tritt im weitern Verlaufe früher oder später bei einem mehr oder weniger grossen Abschnitt der Cornea wieder Empfindung ein. —
3. Die Durchsichtigkeit der Cornea erleidet durch die reine Opticociliarligatur und den dadurch bedingten Verlust der Sensibilität keine Einbusse. — Die nach der Umschnürung sehr häufig zur Beobachtung gekommene eigenthümliche Stichelung der Cornea ist eine Erscheinung, die nicht bloss der insensiblen Cornea des operirten Auges eigenthümlich, sondern auch beliebig an der Cornea eines jeden normalen Kaninchenauges künstlich dadurch erzeugt werden kann, dass man durch längere Zeit dauerndes Offenhalten der

Lider die Befeuchtung der Cornea mit Thränenflüssigkeit verhindert. Immerhin sei bemerkt, dass dieses Austrocknungsphänomen an der insensiblen Cornea viel rascher und viel ausgedehnter in die Erscheinung tritt wie an der normalen Hornhaut.

4. Die bei meinen Versuchen sehr häufig eingetretenen Trübungen der Cornea sind nicht mit der Umschnürung des Sehnerven als solche in Beziehung zu bringen, sondern als Complicationen aufzufassen.

5. Pupille verengert sich immer unmittelbar nach Anlegung der Opticusligatur ad maximum, um sich im Verlaufe der nächsten 6—12 Stunden allmählig wieder zur normalen Weite zu dilatiren.

6. Iris reagirt schon ziemlich früh (oft schon 6—12 Stunden nach der Operation) auf Licht, wenn auch anfangs etwas träg. Später ist in der Reaction der Pupille auf Licht zwischen dem normalen und umschnürten Auge kein Unterschied mehr zu erkennen.

7. Die Reaction der Iris auf Licht ist deutlich zu constatiren zu einer Zeit, wo Cornea noch vollständig insensibel. —

8. Iris des umschnürten Auges reagirt ebenfalls schon 6—12 Stunden nach der Operation deutlich auf Atropin und Pilocarpin, nur ist die Wirkung des letztern auf dem operirten Auge eine etwas geringere wie am normalen. —

9. Die *Druckverhältnisse* des Auges werden durch die Umschnürung des Sehnerven *nicht wesentlich alterirt.* Eine *Drucksteigerung* im *Sinne des Glaucoms* konnte *nie beobachtet werden,* obschon doch zwei meiner Versuchsthiere (Versuch 13 und 15) über 5 Monate und zwei weitere (Versuch 16 und 21) über 3 Monate in Beobachtung. *Ein Verschluss der hintern Abflusswege ist demnach ohne wesentliche Bedeutung für den Binnendruck des Auges.* — Eine *Drucksteigerung, wie sie Stilling durch feste Umschnürung des Opticus* (s. S. 3) *erhalten haben will* (Glaucoma posticum), *konnte in keinem unserer reinen Fälle,* die

längere Zeit in Beobachtung, *constatirt werden;* im Gegentheil war die Schwankung der Tension, wenn überhaupt vorhanden, stets eine negative.

10. In allen Fällen, wo entweder schon im Leben oder erst bei der Section Vergrösserung des Auges zu constatiren, war die Ursache immer in einer Panophthalmie zu suchen.

11. Bei denjenigen meiner Versuche, wo Auge nach der Umschnürung des Opticus phtisisch zu Grunde gegangen, ist die Ursache entweder in einer Infection (von der Umgebung des Sehnerven ausgehend) oder in einer gleichzeitigen Mitumschnürung hinterer Augenvenen zu suchen.

12. Der Versuch 3, bei dem kurze Zeit nach der Operation (nach 4 Stunden) bedeutende Drucksteigerung eingetreten, ist nicht als glaucomatöse Druckerhöhung aufzufassen, sondern als Anfangs-Stadium der Panophthalmie, die, wenn Kaninchen nicht getödtet, im weitern Verlaufe sicher zu einer Druckherabsetzung und Phtise des Auges geführt hätte.

13. Bei den durch die Opticusligatur eintretenden Veränderungen im Augenhintergrund lassen sich folgende 4 *Stadien* unterscheiden:

a) Das *Stadium* der hochgradigen *Anaemie* der Papille und Opticusausstrahlungen und der gesammten Netzhaut. — Retinalgefässe (Arterien und Venen) bedeutend verengt, stellenweise fadenförmig, auffällig blass.

b) Das *Stadium* der *Stauung* im Bereiche der Retinalvenen und der *trüben Schwellung* (Oedem) der Papille und Opticusausstrahlungen. — Vollständiges Verschwinden des Trichters. Unterbrechungen der Retinalgefässe. —

c) Das *Stadium* der *Papillitis:* Papille intensiv rosaroth gefärbt (Capillar-Hyperaemie); zahlreiche kleinere und kleinste Gefässe auf derselben sichtbar. — *Auftreten von Anastomosen zwischen den Retinalvenen* (Versuch 16).

d) Das *Stadium* der *Atrophie:* Nervensubstanz der Papille und Opticusausstrahlungen zeigt gegenüber der trüben

grauweissen Farbe, wie sie dem Stadium b) eigen, eine immer mehr hellere und weisslichere Färbung, um schliesslich einer intensiv bläulichweissen Platz zu machen. — Schwund im Bereiche der Nervensubstanz (Schwund des Markes). Abnahme des Längen- und ganz besonders des Breitendurchmessers der Opticusausstrahlungen. Unregelmässige Einziehungen der Papille. — Der früher vollständig verschwundene Porus opticus (Trichter) ist bedeutend erweitert, aber deutlich seichter wiederzusehen. — Retinalgefässe, Arterien wie Venen, äusserst stark verengt, blass und gestreckt. — Sichtbarwerden von entzündlichen Veränderungen im Berech des nach oben und unten von der Papille gelegenen Retinalabschnittes. — In *einem Falle* (Versuch 15) *Bildung von Anastomosen zwischen den linkseitigen Gefässen der Retina und denen der Chorioidea.* —

Schlussbemerkung.

Nachdem vorliegende experimentelle Untersuchungen nahezu abgeschlossen, erschien die Arbeit von Schöler: «Experimentelle Studien über die Flüssigkeitsausscheidung aus dem Auge»*), in welcher ebenfalls auf die hintern Abflusswege Rücksicht genommen wurde. «Die Unterbindung des Sehnerven in situ beim lebenden Thier», sagt Schöler, «ist ein zu störender Eingriff, welcher die Reinheit der Versuchsbedingungen durch die mit demselben verknüpften Nebenumstände zu sehr beeinträchtigt, als dass es sich lohnte in dieser Form diesen Weg weiter zu betreten.» Meine Versuche lehren nun, im Gegensatze zu Schöler, dass die *reine Opticoliliar-Ligatur, nach der Eingangs beschriebenen Methode sorgfältig aus-*

*) Albrecht v. Gräfe's Archiv f. Ophthalmologie. XXV. Jhrg. IV. Abth. Berlin 1879.

geführt, mit Ausnahme ihrer Einwirkung auf Opticus und Retina, sowie auf die Ciliarnerven, keine palpablen Veränderungen am Auge hervorruft, indem dasselbe Monate lang nach der Umschnürung des Schnerven seine normale Tension, sowie vollständige Transparenz der brechenden Medien behält. Von einem störenden Eingriff, welcher nach Schöler die Reinheit der Versuchsbedingungen durch die mit demselben verknüpften Nebenumstände zu sehr beeinträchtigt, ist somit bei meinen Experimenten nicht die Rede. —

Kaninchen 15.

I.

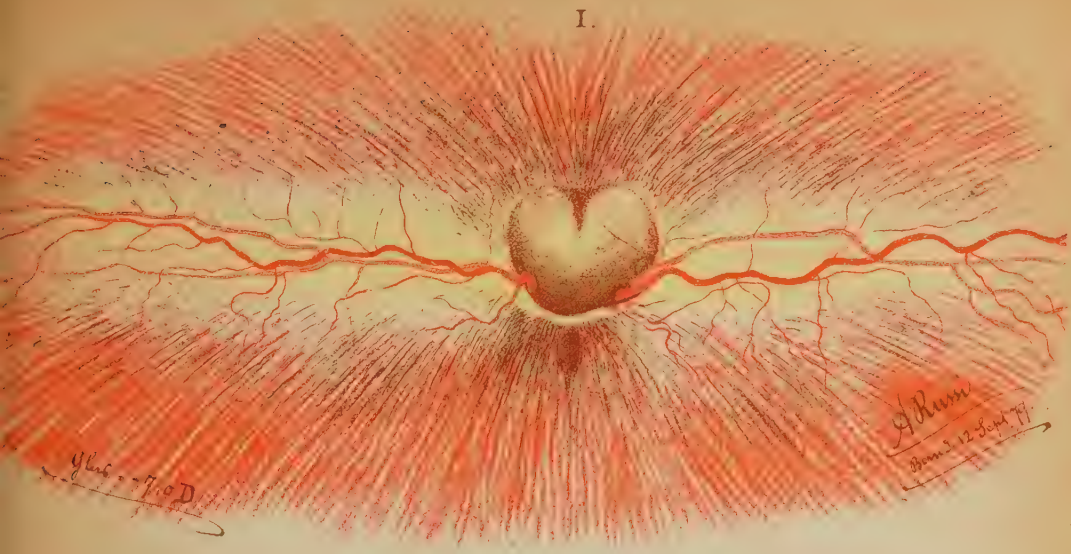

Oc. d vor der Operation.

Chromo-Photo-Lithographie v. Ed. Felsberg a.m. in Bern

Kaninchen 15.

II.

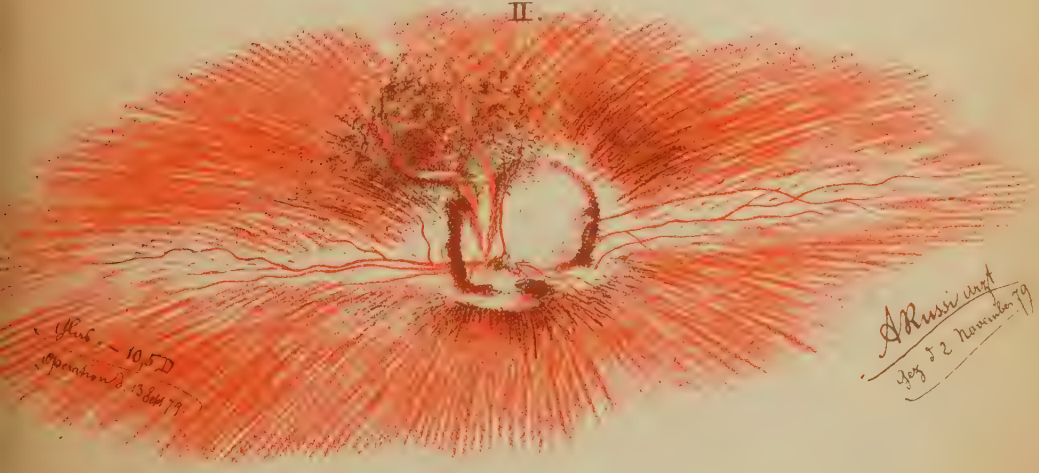

Oc. d. nach der Operation.

(57 Tage später)

Chromo-Photo-Lithographie v. Ed. Felsberg a.m. in Bern

Kaninchen 16.
III.

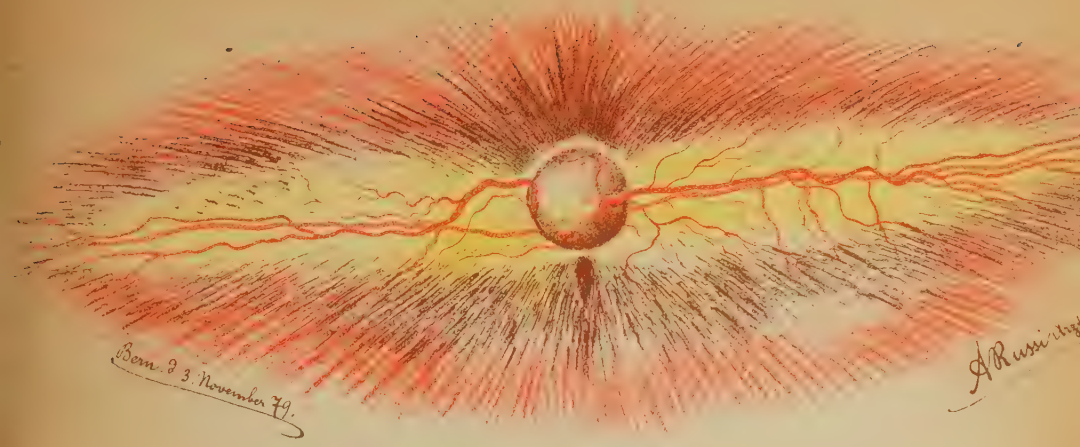

Oc. d. vor der Operation.

Chromo-Photo-Lithographie v. Ed. Fahlbaum in Bern.

Kaninchen 16.
IV.

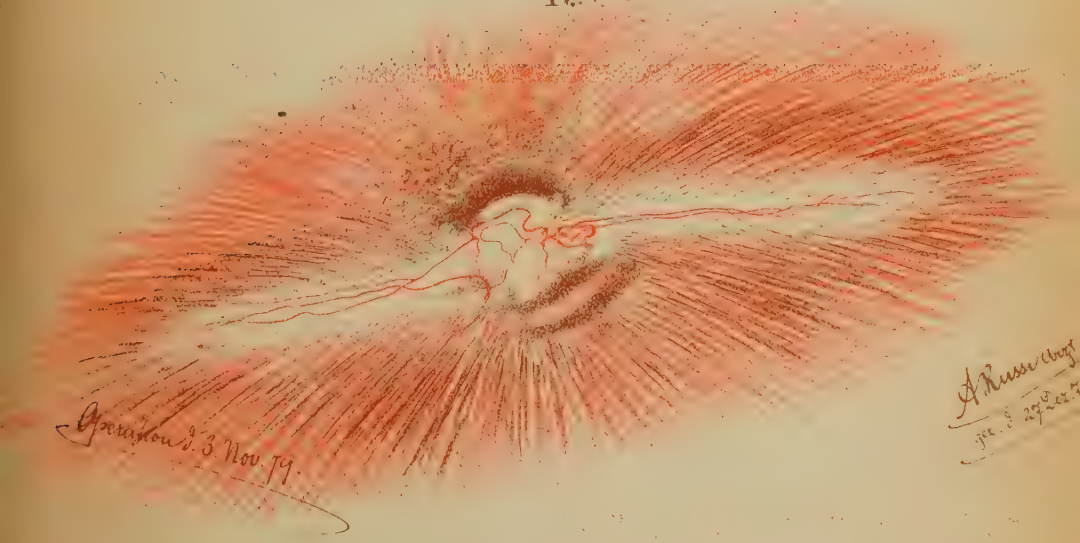

Oc. d. nach der Operation.
(55 Tage später).